

Technique d'auscultation pulmonaire

Dernière mise à jour : 2010-4-14 - Dernière personnalisation : 2014-3-20

Personnalisée par Centre hospitalier de l'Université de Montréal (CHUM)

Dans notre établissement, cette activité est autorisée aux :

- Infirmières
- Cepi

La loi prévoit que cette activité s'adresse aux :

- Infirmières
- CEPI
- Inhalothérapeutes
- Physiothérapeutes
- Externes en SI

Notes de révision

Mai 2012 : Ajout de l'infirmière auxiliaire et de l'externe en SI comme professionnels autorisés.

Février 2014 : Retrait de l'infirmière auxiliaire.

Cadre de référence



Définition(s)

Technique d'écoute des bruits pulmonaires à l'aide d'un stéthoscope.

Objectif(s) de soins

- Évaluer les bruits pulmonaires
- Identifier les bruits pulmonaires normaux
- Déceler les bruits pulmonaires anormaux
- Contribuer à l'élaboration d'un diagnostic par la transmission des données
- Évaluer la réponse suite à un traitement ou à un médicament.

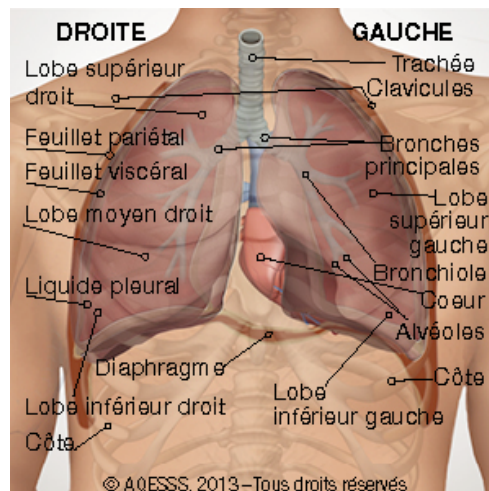
Indication

- Chez tout usager avec ou sans problème pulmonaire.

Généralités

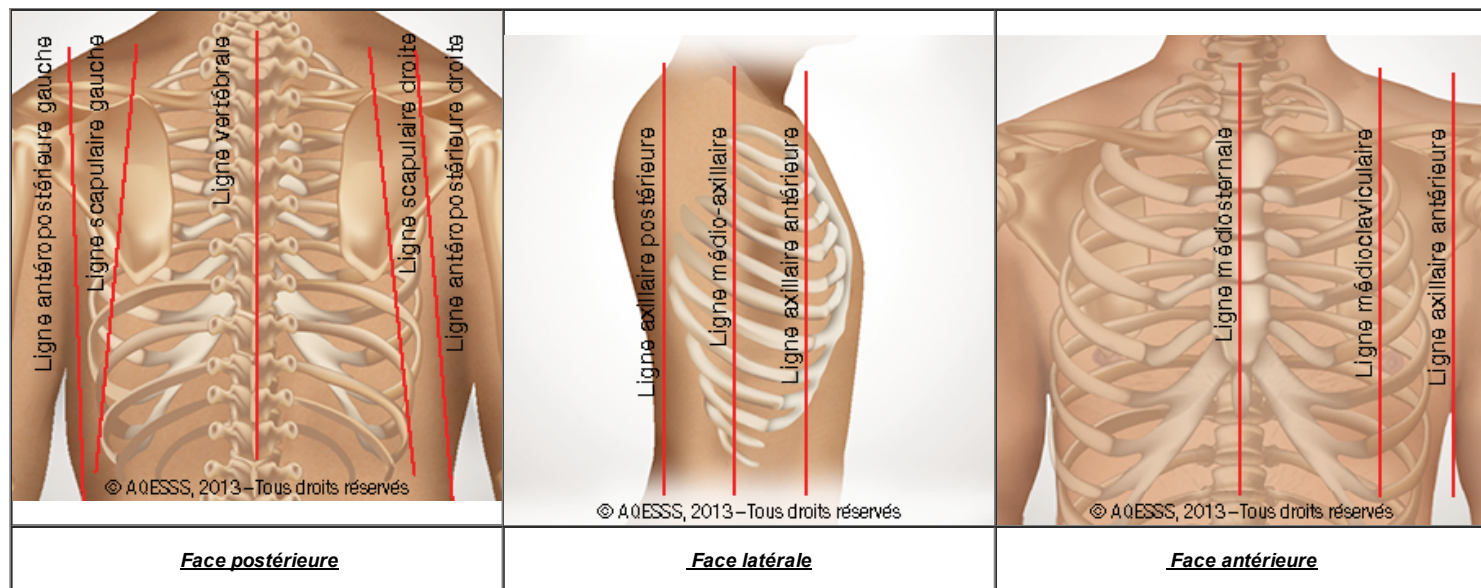
Rappel anatomophysiologique

- La cage thoracique est constituée de 12 paires de côtes formant la protection osseuse des poumons (droit et gauche) et du cœur
- Le poumon est recouvert d'une membrane séreuse, la plèvre, qui est constituée de deux feuillets, le pariétal et le viscéral
- Le poumon droit est composé de 3 lobes (supérieur, moyen et inférieur) et assure environ 55 % de la ventilation pulmonaire
- Le poumon gauche est composé de 2 lobes (supérieur et inférieur) et assure environ 45 % de la ventilation pulmonaire
- Le système respiratoire a deux fonctions vitales
 - fournir de l'oxygène aux cellules de l'organisme
 - libérer le gaz carbonique produit par les cellules
- La respiration est composée de cinq processus distincts
 - **la ventilation pulmonaire** ou l'entrée de l'air dans les conduits respiratoires et les alvéoles pulmonaires
 - **la respiration externe** ou échanges gazeux (O₂ et CO₂) entre les alvéoles pulmonaires et le sang des capillaires pulmonaires
 - **le transport des gaz** qui est le transport de l'O₂ et du CO₂ entre les poumons et les cellules de l'organisme par l'intermédiaire du système cardiovasculaire et du sang
 - **la respiration interne** ou l'échange gazeux entre le sang des capillaires systémiques et les cellules de l'organisme
 - **la respiration cellulaire** ou processus qui met en contribution l'O₂ et les réactions de la chaîne respiratoire mitochondriale de la cellule



Lignes de repères thoraciques

Murmures




Conditions favorables à une bonne auscultation


- Un environnement silencieux et calme
- Un stéthoscope appliqué directement sur la peau
 - si présence de poils, appuyer fermement sur le pavillon du stéthoscope
 - si usager très mince, utiliser le côté de la cloche ou cupule en appuyant fermement sur l'espace intercostal
- Une respiration buccale lente et profonde plutôt que nasale
 - afin d'éliminer les bruits nasaux
- Une toilette bronchique si présence de bruits anormaux
 - demander à l'usager de tousser et d'expectorer avant
 - reprendre l'auscultation au même endroit
- Une brève période de repos entre l'auscultation des différents sites
 - afin de prévenir la fatigue respiratoire ou l'hyperventilation
- Une auscultation successive de deux zones symétriques
 - afin de comparer le bruit entendu à celui du côté opposé.

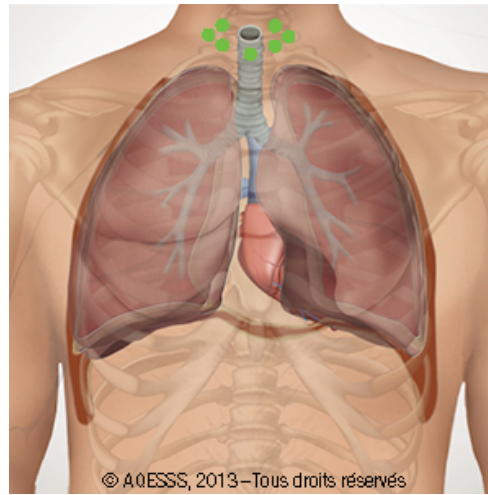
Séquence et sites d'auscultation

- L'auscultation s'effectue idéalement selon une séquence en escalier allant de haut vers le bas et débutant à la face postérieure
- L'auscultation devrait couvrir tous les lobes pulmonaires sur les faces postérieure, latérales (droite et gauche), et antérieure du thorax
 - voir technique d'auscultation dans la section « Procédure ».

Bruits respiratoires normaux


Bruits respiratoires normaux	Description	Audio
Bruits trachéaux	<ul style="list-style-type: none"> • Entendus de chaque côté de la trachée • Son intense et rude • Peu utile cliniquement • Durée équivalente à l'inspiration et à l'expiration avec courte pause entre les deux 	

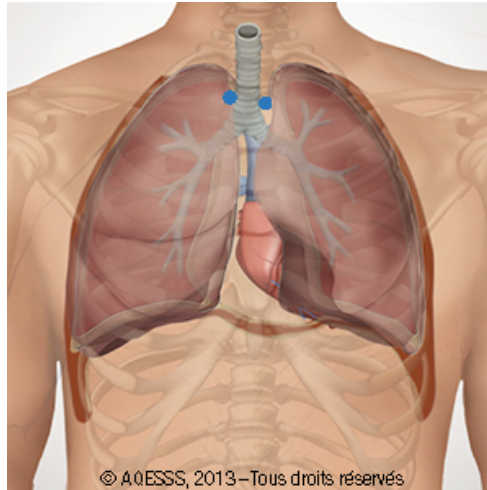
 **Insp=Exp**



- Entendus à la face antérieure au niveau du manubrium
- Son intense et rude
- Peu utile cliniquement
- Durée plus longue à l'expiration qu'à l'inspiration, avec courte pause entre les deux

Bruits bronchiques

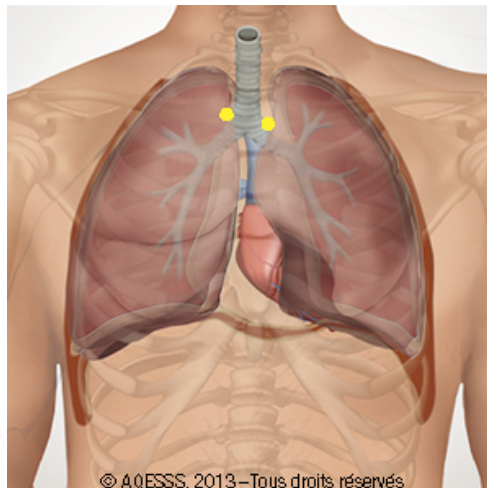
 **Insp < Exp**



- Entendus à la face supéro-postérieure droite (entre les omoplates, proche de la colonne vertébrale), et à la face antérieure de chaque côté du sternum (2^e espace intercostal)
- Son moins rude et moins intense que les bruits trachéaux ou les bruits bronchiques
- Peu utile cliniquement
- Durée presque équivalente à l'inspiration qu'à l'expiration

Bruits bronchovésiculaires

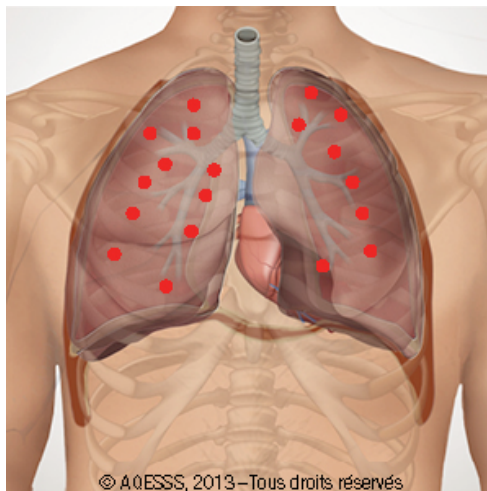

 **Insp=Exp**



- Entendus au niveau de tous les lobes sur les faces antérieures, latérales et postérieures
- Son doux et basse tonalité
- Très utile cliniquement




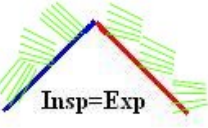



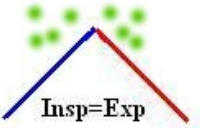

- Durée plus longue à l'inspiration qu'à l'expiration





Murmures vésiculaires





Bruits respiratoires anormaux

Bruits respiratoires anormaux	Description	Audio
<p>Bruits bronchiques anormaux</p>	<ul style="list-style-type: none"> • Bruits bronchiques entendus ailleurs qu'autour du manubrium • Remplacent les murmures vésiculaires • Peuvent être causés par l'infiltration pulmonaire, pneumonie et l'infection 	
<p>Craquements fins (Crépitants fins)</p>	<ul style="list-style-type: none"> • Bruits surajoutés discontinus entendus surtout aux bases pulmonaires • Entendus surtout en fin d'inspiration • Causés par une série de brèves explosions dans les alvéoles et les petits conduits aériens, et par la présence de sécrétions, de sang, de pus et de liquide (M.Brûlé, L.Cloutier,2002) • Sons doux, de haute tonalité, très brefs • Ne disparaissent pas à la toux • Comparés au bruit que fait une mèche de cheveux qu'on roule entre les doigts (M.Brûlé, L.Cloutier,2002) 	
<p>Craquements rudes (Crépitants rudes)</p>	<ul style="list-style-type: none"> • Bruits surajoutés discontinus sous forme de gargouillements ou de bruits de maïs qu'on fait éclater • Entendus surtout au niveau des grosses bronches • Entendus surtout <u>tout au long de l'inspiration</u> et en début de l'expiration • Causés par l'air qui entre en collision avec l'accumulation de sécrétions dans la partie supérieure des poumons (M.Brûlé, L.Cloutier, 2002) • Sons forts, de basse tonalité, plus longs • Diminuent après la toux, un changement de position ou une aspiration bronchique • Comparés à un feu de bois qui pétille ou à du maïs qu'on fait éclater, ils ressemblent aussi à des gargouillements (M.Brûlé, L.Cloutier, 2002) 	

	 <p>Insp=Exp</p>	
<p>Sibilants</p>	<ul style="list-style-type: none"> • Bruits surajoutés continus à prédominance expiratoire et de tonalité aiguë • Causé par le passage de l'air qui traverse la bronchiole rétrécie par un spasme, un oedème, masse ou des sécrétions • Comparés à un bruit qu'on entend lorsqu'on dégonfle un ballon dont on pince l'orifice (M.Brûlé,L.Cloutier,2002)  <p>Insp=Exp</p>	
<p>Wheezing (Respiration sifflante)</p>	<ul style="list-style-type: none"> • Bruits surajoutés continus audibles à l'inspiration et/ou à l'expiration • Son sibilant, de tonalité aiguë, mais <u>audible à l'oreille nue, sans auscultation</u> • Causés par un bronchospasme sévère • Comparés à un bruit qu'on entend lorsqu'on dégonfle un ballon dont on pince l'orifice (M.Brûlé,L.Cloutier,2002)  <p>Insp=Exp</p>	
<p>Ronchi</p>	<ul style="list-style-type: none"> • Bruits surajoutés continus, à prédominance expiratoire et basse tonalité • Entendus surtout au niveau des grosses bronches sous forme de ronflement ou de vibration • Causés par la perte d'élasticité des bronches ou des sécrétions qui compriment • Peuvent disparaître après la toux ou une aspiration bronchique • Comparés à un bruit qu'on entend lorsqu'on souffle dans le goulot d'une bouteille, à des ronflements ou au vent qui entre par une fenêtre entrouverte (M.Brûlé,L.Cloutier, 2002) • <i>Écouter le son en mettant le volume au maximum concernant cette audio</i>  <p>Insp=Exp</p>	
<p>Frottement Pleural</p>	<ul style="list-style-type: none"> • Bruit extra-pulmonaire, superficiel et qui ressemble à des craquements • Entendu en fin d'inspiration et en début d'expiration • Entendu surtout au niveau de la ligne axillaire antérieure gauche ou droite ($\pm 7^e$ côte) • Ne disparaît pas après la toux • Causé par la perte de lubrification entre les deux feuillets de la plèvre (viscérale et pariétal) reliée à l'inflammation • Comparé au bruit que font deux morceaux de cuir frottés l'un contre l'autre (M.Brûlé, L.Cloutier, 2002)  <p>Insp=Exp</p>	

<p>Stridor</p>	<ul style="list-style-type: none"> • Bruit extra-pulmonaire très fort, audible à l'oreille nue • Entendu au niveau du larynx, au-dessus d'une région oedémateuse ou obstruée et entendu très fort au niveau trachéal, surtout à l'inspiration • Causé principalement par un corps étranger, un croup et une épiglottite aiguë 	
<p>Squawks (squawk)</p>	<ul style="list-style-type: none"> • Bruits inspiratoires pathologiques à caractère musical relativement courts • Ils sont souvent précédés de craquements • Ils sont occasionnellement trouvés chez les usagers atteints de désordres pulmonaires interstitiels 	

Auscultation pulmonaire et bruits vocaux

<i>Bruits vocaux</i>	<i>Bruits vocaux normaux</i>	<i>Bruits vocaux anormaux</i>	<i>Audio</i>
<p>L'usager doit prononcer d'une voix grave «trente-trois», sans s'arrêter</p>	<p>Les bruits sont étouffés et indistincts, symétriquement dans les deux poumons</p>	<ul style="list-style-type: none"> • Bronchophonie <ul style="list-style-type: none"> ◦ si les bruits sont clairs et distincts dans une région donnée à comparer avec la région opposée ◦ associée à une condensation des tissus ou à une région où l'air ne peut pas pénétrer 	
<p>L'usager doit prononcer les sons « éé » sans arrêt</p>	<p>Les bruits sont assourdis et prolongés, symétriquement dans les deux poumons</p>	<ul style="list-style-type: none"> • Égophonie <ul style="list-style-type: none"> ◦ si les bruits sont clairement entendus perçus comme « éé » dans une région donnée ou comme « ai ai » ◦ associée à une condensation des tissus ou une atélectasie ◦ écouter l'audio de l'égophonie 	
<p>L'usager doit prononcer «un-deux-trois» en chuchotant, sans s'arrêter</p>	<p>Les bruits sont très faiblement entendus</p>	<ul style="list-style-type: none"> • Pectoriloquie aphone <ul style="list-style-type: none"> ◦ si les bruits sont plus forts et plus clairs dans une région donnée ◦ associée à une condensation des tissus ou une atélectasie ◦ écouter l'audio de la pectoriloquie aphone 	

Nouvelles Techniques d'auscultation avec capture et détection des sons (Source : Reichert et coll, 2008)

- Les auteurs évoquent les perspectives technologiques du signal acoustique pulmonaire
 - une description des nouvelles techniques de capture et de détection des sons auscultatoires
 - une caractérisation des marqueurs pathologiques connus (sibilants et craquements) pour lesquels des algorithmes de détection automatique ont été développés
 - une mise en relation objective des sons respiratoires anormaux avec une pathologie respiratoire particulière
 - une technologie novatrice en télémédecine qui permettra une « auscultation à distance des usagers par l'interprétation des sons transmis »
 - un exemple bref et simplifié d'un extrait sonore de l'enregistrement des sibilants fait à l'aide de stéthoscope avec enregistrement



Auscultation et affections pathologiques les plus courantes

<i>Affection</i>	<i>Description brève</i>	<i>Éléments auscultatoires</i>

Asthme	<ul style="list-style-type: none"> • Affection reliée à un bronchospasme ou à une obstruction bronchique totalement ou partiellement réversible, spontanément ou sous traitement bronchodilatateur • Le bronchospasme est relié à une hypersensibilité ou une inflammation des voies respiratoires • Les causes peuvent être une allergie, un stress ou une activité physique plus intense 	<ul style="list-style-type: none"> • Des sibilants dans toute la région affectée • Les murmures vésiculaires sont diminués ou absents dans la région affectée
Bronchite	<ul style="list-style-type: none"> • C'est une inflammation et une surproduction du mucus des bronches aiguë ou chronique • L'inflammation et la surproduction du mucus obstruent le passage de l'air • Il y a un affaissement de certaines alvéoles relié à l'obstruction des bronchioles terminales par des sécrétions • Bruits vocaux diminués évalués en dehors des crises 	<ul style="list-style-type: none"> • Murmures vésiculaires normaux ou diminués • Bruits vocaux normaux • Présence de ronchi • Bruits bronchiques anormaux en cas de bronchite chronique • Craquements dans les régions alvéolaires • Sibilants occasionnels
Emphysème	<ul style="list-style-type: none"> • Hyperdilatation permanente des alvéoles avec destruction des parois alvéolaires • Relié à la diminution du tonus et de la résistance du poumon surtout durant l'expiration 	<ul style="list-style-type: none"> • Murmures vésiculaires diminués • Bruits bronchiques anormaux possibles en cas de bronchite chronique associée <ul style="list-style-type: none"> ◦ Ronchi ◦ Sibilants et / ou wheezing ◦ Bruits bronchiques anormaux
Oedème aigu du poumon	<ul style="list-style-type: none"> • C'est la congestion pulmonaire avec la présence de liquide au niveau des alvéoles reliée à une insuffisance ventriculaire gauche aiguë et grave 	<ul style="list-style-type: none"> • Craquements bilatéraux entendus le plus souvent au début aux bases pulmonaires, et qui peuvent évolués vers les apex • Murmures vésiculaires normaux • Wheezing
Pneumonie Lobaire	<ul style="list-style-type: none"> • Infection du parenchyme pulmonaire et des alvéoles • Les alvéoles sont remplies de bactéries, de débris cellulaires, de liquide et / ou de sang • Hypoxémie reliée à l'altération de l'échange gazeux 	<ul style="list-style-type: none"> • Bruits bronchiques anormaux au niveau de la région affectée • Bronchophonie • Égophonie • Pectoriloquie aphone • Craquements fins ou rudes

Dernière mise à jour : 2010-4-14
Dernière personnalisation 2014-3-20