

Chapitre 3 : Savoir examiner

Collège National des Enseignants de Cardiologie et Maladies vasculaires

Date de création du document 2010-2011

Table des matières

| | |
|--|-----------|
| I Examen général..... | 4 |
| I.1 Poids et taille..... | 4 |
| I.2 Morphotype..... | 4 |
| II Examen du coeur (et du thorax)..... | 5 |
| II.1 Inspection..... | 5 |
| II.2 Palpation..... | 5 |
| II.3 Percussion..... | 6 |
| II.4 Auscultation..... | 6 |
| II.4.1 Technique d'auscultation cardiaque..... | 6 |
| II.4.1.1 Conditions de l'examen..... | 6 |
| II.4.1.2 Les foyers d'auscultation principaux..... | 7 |
| II.4.2 Auscultation cardiaque normale..... | 7 |
| II.4.3 Auscultation cardiaque pathologique..... | 9 |
| II.4.3.1 Modifications des bruits normaux (B1, B2)..... | 9 |
| II.4.3.2 Bruits anormaux surajoutés..... | 10 |
| II.4.3.3 Souffles et roulements..... | 11 |
| II.4.3.4 Frottement péricardique..... | 18 |
| II.4.3.5 Les bruits de valves prothétiques..... | 18 |
| II.4.4 Auscultation pulmonaire..... | 19 |
| NOTE(S) DU CHAPITRE | 19 |
| III Examen vasculaire..... | 20 |
| III.1 Examen artériel..... | 20 |
| III.1.1 Clinique..... | 20 |
| III.1.2 Index de pression systolique..... | 21 |

| | |
|--|-----------|
| III.2 Examen veineux..... | 22 |
| III.2.1 L'examen veineux des membres inférieurs..... | 22 |
| III.2.2 L'examen des veines jugulaires..... | 22 |
| IV Mesure de la pression artérielle..... | 24 |
| IV.1 La méthode auscultatoire..... | 24 |
| IV.2 Précautions pour une mesure fiable..... | 24 |
| IV.3 Pression artérielle normale..... | 25 |
| IV.4 Autres méthodes de mesure..... | 26 |
| IV.4.1 Automesure..... | 26 |
| IV.4.2 Mesure ambulatoire de la pression artérielle (MAPA)..... | 27 |
| V Examens d'autres organes..... | 28 |
| V.1 Peau et muqueuses..... | 28 |
| V.2 Cou..... | 28 |
| V.3 Abdomen..... | 28 |
| V.3.1 Le foie..... | 28 |
| V.3.2 La rate..... | 29 |
| V.3.3 Les reins..... | 29 |
| V.4 L'oeil..... | 29 |

Dans la mesure du possible l'examen se fera dans une pièce calme à une température confortable et, préférablement, à la lumière du jour. Sauf demande du sujet ou contexte particulier, il faut l'examiner seul, en respectant au maximum son intimité. Chez l'enfant, il faudra probablement accepter des compromis, comme de l'examiner dans les bras de la mère.

L'examen du système cardio-vasculaire sera toujours complété par un examen général, et des autres organes (cf cours spécifiques).

I EXAMEN GÉNÉRAL

I.1 POIDS ET TAILLE

Le poids est à apprécier en fonction de la taille par le calcul de l'*indice de masse corporelle* (IMC) (voir facteurs de risque).

A partir de la taille et du poids, une table permet de connaître la *surface corporelle*, information très utile pour comparer des patients entre eux.

De plus en plus fréquemment, on mesure aussi le *périmètre abdominal*, à l'aide d'un mètre de couturière (cf facteurs de risque).

Des variations du poids peuvent correspondre à des situations diverses ; citons :

- Une *surcharge pondérale* avec ou sans distribution particulière des graisses. Une surcharge grasseuse essentiellement abdominale, de type androïde, apparaît comme un facteur de risque particulier vis-à-vis des complications de l'athérombose, d'où l'importance de la mesure du périmètre abdominal (voir facteurs de risque).
- la *réretention hydrique*, au cours de l'œdème d'origine cardiaque ; elle se résume au début à une prise pondérale inexplicée puis surviennent des œdèmes déclives, blancs, mous, prenant le godet, prédominant aux chevilles chez le sujet debout, et dans les lombes et au niveau de la racine des cuisses chez le patient alité.
- une *dysthyroïdie* qui peut engendrer des variations rapides de poids (perte de poids si hyperthyroïdie).
- un état de *dénutrition*.

I.2 MORPHOTYPE

Diverses variétés de cardiopathies sont associées à des modifications qui peuvent intéresser la tête et le visage (trisomie 21), la face (lupus érythémateux disséminé, acromégalie, etc.). Ainsi pourra-t-on retrouver un syndrome dysmorphique (par exemple une maladie de Marfan) , une dystrophie musculaire, un retard de croissance...

II EXAMEN DU COEUR (ET DU THORAX)

II.1 INSPECTION

L'inspection du thorax peut occasionnellement fournir des informations utiles :

- Présence de cicatrices, notamment de chirurgie cardiaque.
- Fréquence respiratoire (normale <15/min au repos chez l'adulte) ; qualité de la respiration (pénibilité, régularité) : dyspnée de repos, orthopnée, respiration « particulière » (cf sémiologie pneumologique).
- Forme : thorax en tonneau des insuffisants respiratoires, thorax en entonnoir (*pectus excavatum*)
- Recherche de rares pulsations visibles :
Un soulèvement de la paroi thoracique, synchrone du pouls, dans la région sus-mammaire gauche, peut témoigner d'un anévrysme pariétal du ventricule gauche.

II.2 PALPATION

On cherche à localiser le choc de pointe : point le plus bas et le plus externe où le choc cardiaque peut être senti. Il est au mieux perçu sur un sujet en décubitus latéral gauche en général sous le mamelon gauche. Il est synchrone du pouls. Il donne une idée de la taille du cœur : en cas de cardiomégalie, le choc de pointe est dévié en bas et en dehors.

Des frémissements palpables ont la même signification que les souffles (cf auscultation). Un souffle frémissant est certainement organique.

Elle peut aussi confirmer la présence de pulsations anormales, parfois notées lors de l'inspection.

La palpation du thorax réalisée en mettant les deux mains à plat dans le dos du patient , les doigts parallèles aux espaces intercostaux, permet de rechercher les *vibrations vocales* en faisant dire 33, 33... au patient qui doit prononcer ces chiffres de manière répétitive en roulant les « R ».

II.3 PERCUSSION

La percussion est réalisée en tapant avec l'extrémité du majeur de sa main droite sur ses propres doigts de la main gauche (en général au niveau de la 2ème phalange du majeur) placée à plat sur le thorax du patient.

Elle est peu utile pour l'examen du cœur mais très utilisée au niveau *pleuro pulmonaire* pour rechercher des épanchements liquidiens qui sont mats et contrastent avec la sonorité normale « aérique » du thorax.

La percussion *abdominale* permet de rechercher une hépatomégalie, voire une ascite au cours d'une insuffisance cardiaque.

II.4 AUSCULTATION

L'auscultation cardiaque est le temps essentiel de l'examen cardiologique. Elle permet souvent d'établir un diagnostic sans le secours d'examens complémentaires.

L'auscultation du cœur est toujours complétée par l'auscultation pleuro pulmonaire.

II.4.1 Technique d'auscultation cardiaque

II.4.1.1 Conditions de l'examen

L'auscultation se fait au mieux dans une pièce silencieuse, le patient bien installé, torse nu ou le thorax facilement accessible.

- Le stéthoscope biauriculaire doit être de bonne qualité.
- Le patient doit d'abord être ausculté en décubitus dorsal, puis latéral gauche, puis assis thorax penché en avant.
- Il est important de demander de temps en temps au patient de bloquer sa respiration; entre-temps il doit respirer calmement, sans faire de bruit ventilatoire.
- Durant toutes ces manœuvres, le pavillon du stéthoscope est déplacé progressivement sur toute l'aire précordiale, en faisant varier la pression du pavillon.

Un certain nombre de manœuvres peuvent être utilisées pour induire des changements des données auscultatoires ayant une valeur d'orientation diagnostique. Notons essentiellement les changements de position, la manœuvre de Valsalva, l'exercice physique.

II.4.1.2 Les foyers d'auscultation principaux

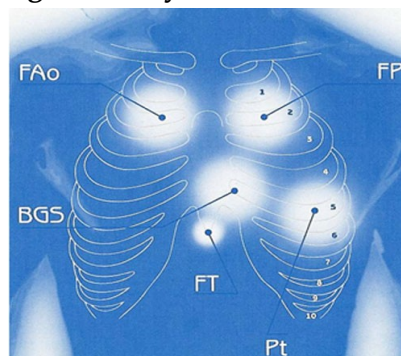
Ils sont indiqués sur la **figure 1**. Noter que ces foyers d'auscultation ne correspondent pas à la situation anatomique des valves correspondantes.

- Position 1 : 2^{ème} espace intercostal droit (foyer aortique : FAo)
- Position 2 : 2^{ème} espace intercostal gauche (foyer pulmonaire : FP)
- Position 3 : 3-4^{ème} espace intercostal gauche au bord gauche du sternum (BGS) ou endapex,
- Position 4 : pointe (Pt) ou apex (ou foyer mitral).
- Position 5 : foyer tricuspide (FT)

Cependant, l'auscultation ne saurait se limiter à ces seules régions.

En effet, des données importantes peuvent être recueillies à d'autres niveaux, la région parasternale droite, le cou (propagation des souffles aortiques), la région axillaire gauche (propagation des souffles mitraux), le creux sus sternal ou le creux épigastrique, la région sous-claviculaire gauche (canal artériel), la région inter-scapulo-vertébrale gauche (coarctation de l'aorte).

Figure 1 : Foyers d'auscultation



II.4.2 Auscultation cardiaque normale

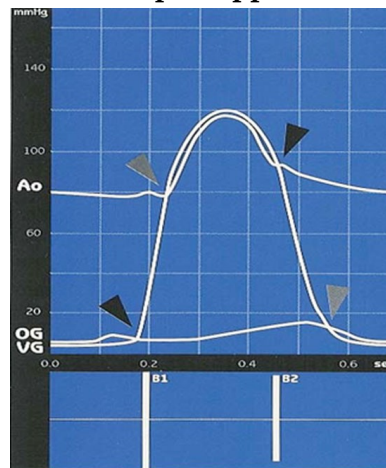
Le *premier bruit*, ou B1, correspond à la fermeture des valves auriculo-ventriculaires mitrale (B1M) et tricuspide (B1T) lors de la contraction du myocarde au début de la systole ventriculaire. Il est de tonalité plutôt sourde (onomatopée « Toum »), maximum à la pointe.

Le *deuxième bruit*, ou B2, correspond à la fermeture des valves sigmoïdes aortique (B2A) et pulmonaire (B2P). Il est de tonalité plus haute que le B1, plus sec (onomatopée « Ta »), maximum à la base.

L'intensité de B1 et de B2 est variable selon un certain nombre de facteurs. Elle est diminuée si la paroi est épaisse et augmentée en cas d'éréthisme cardiaque (volontiers chez le sujet jeune avec hypercinésie circulatoire).

Le premier bruit -B1- marque le début de la systole ventriculaire et le second bruit -B2- le début de la diastole ventriculaire. L'intervalle B1-B2 (le « petit silence ») délimite la systole ventriculaire et l'intervalle B2-B1 (« grand silence ») la diastole ventriculaire.

Figure 2: Position des bruits par rapport aux courbes de pression



Les flèches noires marquent le temps de survenue de B1 et de B2. OG : oreillette gauche ; VG : ventricule gauche ; Ao : aorte

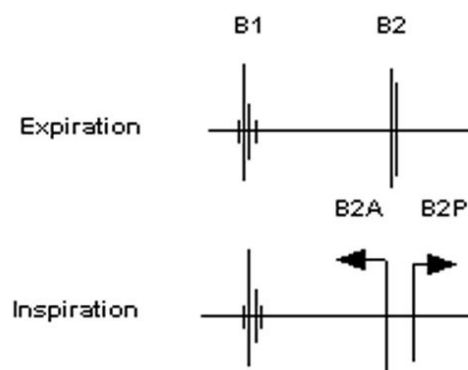
Dédoublement physiologique du deuxième bruit

Le deuxième bruit peut se dédoubler à l'inspiration chez le sujet normal (**Figure 3**). Il est particulièrement audible, au foyer pulmonaire, chez l'adolescent ou l'adulte jeune.

Figure 3 : Dédoublement physiologique du deuxième bruit

L'inspiration a deux effets opposés sur le cœur droit et le cœur gauche : elle augmente le retour veineux et le remplissage des cavités droites, ce qui allonge le temps d'éjection du ventricule droit et retarde B2P ; elle diminue le retour veineux et le remplissage des cavités gauches, ce qui diminue le temps d'éjection du ventricule gauche et avance B2A.

Figure 3 - Dédoublement physiologique du deuxième bruit



Le B3 physiologique

Chez environ 1/3 des sujets normaux âgés de moins de 16 ans et exceptionnellement après 30 ans, on peut entendre au début du grand silence un troisième bruit physiologique, ou B3 (voir *infra*), très sourd, peu intense. Il correspond à la phase de remplissage rapide initiale du ventricule gauche. Ce rythme à trois temps disparaît en orthostatisme.

II.4.3 Auscultation cardiaque pathologique

L'auscultation permet d'entendre plusieurs types d'anomalies : des modifications des bruits normaux, des bruits supplémentaires, des souffles et des roulements, enfin des frottements péricardiques.

II.4.3.1 Modifications des bruits normaux (B1, B2)

Les deux bruits peuvent être *assourdis* par interposition d'air (emphysème) ou de liquide (épanchement péricardique) ou par diminution de la contractilité cardiaque. Le B1 est assourdi dans l'insuffisance mitrale (IM), le B2 dans le rétrécissement aortique (RA) ou le rétrécissement pulmonaire (RP).

Ils peuvent être au contraire *augmentés* : l'éclat de B1 s'observe dans le rétrécissement mitral (RM) et l'éclat de B2 dans l'hypertension artérielle systémique (HTA) ou pulmonaire (HTAP).

Ils peuvent être *dédoublés* : il y a dédoublement lorsque l'intervalle entre les composantes droite et gauche de deux bruits est supérieur à 0,04 seconde (l'oreille humaine est capable de distinguer deux bruits distants de 0,04 seconde). En dehors du dédoublement physiologique de B2 (cf ci dessus), le dédoublement des bruits s'observe dans toutes les circonstances où il y a un asynchronisme de fonctionnement entre le cœur droit et gauche (surcharge volumétrique, bloc de branche par exemple). Le dédoublement large et fixe (non modifié par la respiration) de B2 est en faveur de la persistance d'une communication inter-auriculaire (CIA).

II.4.3.2 Bruits anormaux surajoutés

La situation chronologique des bruits surajoutés est représentée dans la **figure 4**. Cette figure indique la position d'un bruit par rapport à un autre, étant admis que le plus souvent ces bruits ne coexistent pas.

Figure 4 : Bruits surajoutés diastoliques et systoliques

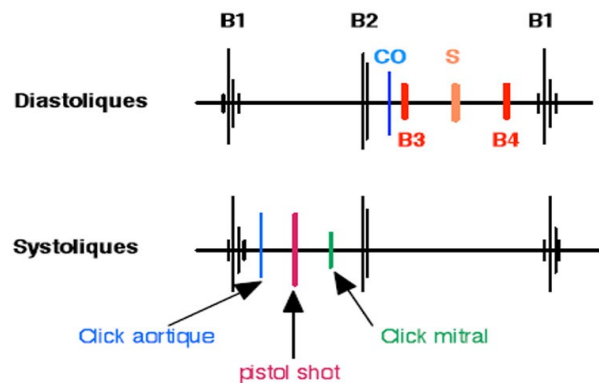
Bruits diastoliques :

CO, claquement d'ouverture, B3 (protodiastolique) B4 (télédiastolique), S : galop de sommation

Bruits systoliques :

click d'éjection, pistol shot, click mitral.

Figure 4 : Bruits surajoutés diastoliques et systoliques



(1) BRUITS DIASTOLIQUES

- **Le B3** est un bruit sourd protodiastolique, correspondant à la phase initiale rapide de remplissage ventriculaire. Généralement gauche, il est recherché à la pointe du cœur, le malade en décubitus latéral gauche.
Lorsqu'il est pathologique, il traduit soit une augmentation de la pression auriculaire gauche soit une dysfonction systolique du VG. Sa valeur sémiologique est donc considérable. Il peut disparaître lors du traitement de l'insuffisance ventriculaire.
- **Le B4** est également sourd, télédiastolique, correspondant à la phase de remplissage actif du ventricule par la contraction de l'oreillette. La technique d'examen est la même que pour le B3.
Il disparaît en cas de fibrillation atriale. A la différence du B3, il est toujours pathologique et traduit avant tout une perte de compliance ventriculaire (ventricule peu distensible).
Le B4 gauche, beaucoup plus fréquent que le droit, s'observe donc souvent dans l'hypertrophie ventriculaire et dans les cardiopathies ischémiques (insuffisance coronaire).
- **Le galop** ([cf. note : galop](#)) n'est pas un bruit mais un rythme. Il résulte de la présence d'un B3 ou d'un B4 donnant naissance à un rythme à 3 temps qui, avec la tachycardie, mime le rythme d'un cheval au galop. Cela est surtout net lorsque, du fait de la tachycardie et du raccourcissement de la diastole, B3 et B4 s'associent pour produire le galop de sommation. Le galop témoigne d'une insuffisance ventriculaire et

s'accompagne d'autres signes d'insuffisance cardiaque. En l'absence de tachycardie, et donc de ressemblance avec un rythme de galop, il est préférable de parler simplement de B3 ou de B4.

- **Le claquement d'ouverture mitral (COM)** est un bruit sec protodiastolique situé 0,08 à 0,12 seconde après B2 ; il traduit la sclérose mitrale dans le rétrécissement mitral. On l'attribue à un brusque mouvement en dôme de la valve mitrale vers la cavité ventriculaire gauche en diastole, alors que le VG exerce un appel de sang.
- **Le claquement péricardique ou vibrance péricardique**, est un claquement protodiastolique ; il peut s'entendre dans la péricardite constrictive, pathologie devenue rare.

(2) BRUITS SYSTOLIQUES

- **Le click mitral**, le plus fréquent, est un claquement méso-télé-systolique, en rapport avec des anomalies des cordages et/ou de la valve mitrale. Il est souvent unique, parfois multiple, donnant un bruit de crécelle. Ce click est plus précoce en orthostatisme et retardé en position accroupie. Souvent le click est associé à un souffle d'insuffisance mitrale (IM) méso-télé-systolique, très caractéristique de maladie de Barlow. Ce souffle peut, de façon intermittente, quelquefois lors d'un changement de position, devenir musical, intense, et on le désigne souvent sous le terme de « honk » ou « whoop ».
- **Le click éjectionnel** est un claquement protosystolique d'origine soit valvulaire (RA, RP) soit pariétale (dilatation de la voie d'éjection aortique ou pulmonaire).
- Le « **pistol shot** », bruit méso-systolique éclatant est secondaire à la mise en tension brutale de la paroi aortique dans les insuffisances aortiques (IA) volumineuses. Il est contemporain du maximum du souffle systolique éjectionnel d'accompagnement.

II.4.3.3 Souffles et roulements

Ces anomalies auscultatoires traduisant en général une pathologie valvulaire sont décrites par leur temps (systolique, diastolique, continu), leur évolution dans le temps, leur siège et irradiations sur le thorax, leur intensité, et leurs caractéristiques phoniques (doux, râpeux ...)

Selon la *place et la durée* des souffles dans la systole et la diastole ils sont appelés :

- Proto- (systolique ou diastolique) : début (de la systole ou de la diastole),
- Méso- (systolique ou diastolique) : milieu (de la systole ou de la diastole),
- Télé- (systolique ou diastolique) : fin (de la systole ou de la diastole),
- Holo- (systolique ou diastolique) : du début à la fin (de la systole ou de la diastole).

Ces préfixes peuvent être associés entre eux : proto-méso-systolique, méso-télé-systolique par exemple .

Leur *siège* est décrit par l'endroit précis de leur maximum, et par les irradiations qui sont inconstantes. (cf **figure 5**).

Figure 5 : Sièges et irradiations thoraciques des principaux souffles (en blanc le siège maximal et les irradiations)

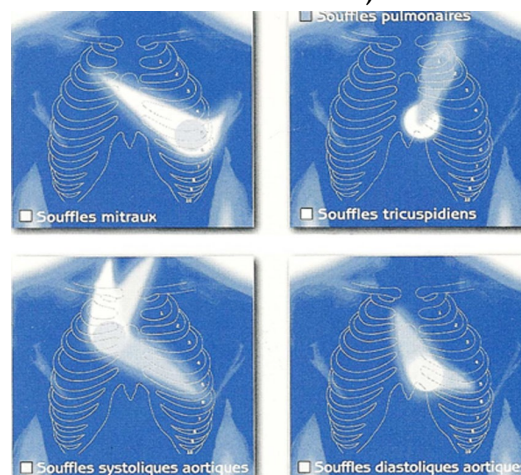
-souffles et roulements mitraux, à la pointe, irradiés vers l'endapex ou l'aisselle gauche

-souffles tricuspidiens au niveau de l'appendice xiphoïde

-souffles systoliques aortiques (rétrécissement aortique) au 2ème EICD, irradiés vers le cou

-souffles diastoliques aortiques (insuffisance aortique) au bord gauche du sternum

Figure 5 : Sièges et irradiations thoraciques des principaux souffles (en blanc le siège maximal et les irradiations)



Leur *intensité* est cotée sur échelle subjective de 1 à 6, comme indiqué ci-après :

- 1 : faible intensité, audible sur un pavillon de stéthoscope avec une bonne concentration.
- 2 et 3 : moyenne intensité, encore audible à faible distance du foyer maximum.
- 4 et 5 : forte intensité, audible à distance du foyer maximum.
- 6 : très intense, audible à distance de la paroi thoracique (pavillon du stéthoscope légèrement décollé de la paroi).

A partir de l'intensité 4, les souffles entraînent un frémissement à la palpation. (frémissement palpatoire)

(1) SOUFFLES SYSTOLIQUES D'ÉJECTION

Le souffle (**figure 6**) débute à l'ouverture de la valve ventriculo-artérielle (flèche grise) et se termine avant sa fermeture (flèche noire). Il débute ainsi après B1 et respecte la contraction isovolumique. Sur un enregistrement, il a une forme losangique, du fait même du profil du gradient de pression ventriculo-artériel. Son intensité est renforcée après une extrasystole.

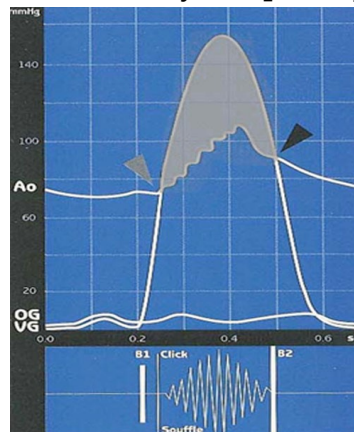
Figure 6 : Souffle systolique d'éjection.

Ici un rétrécissement valvulaire aortique

VG, ventricule gauche ; OG, oreillette gauche ; B1 : premier bruit ; B2 : deuxième bruit.

Noter sa forme losangique entre B1 et B2 sur la ligne inférieure. (ceci signifie qu'il augmente puis diminue d'intensité au cours de la systole)

Figure 6 : Souffle systolique d'éjection



On en reconnaît 2 grands types : Les souffles de débit et les souffles organiques.

- **Les souffles d'éjection dits de débit et inorganiques**

On les entend dans les situations de débit élevé : effort physique, grossesse, anémie, thyrotoxicose, fistule artério-veineuse. Au niveau de la valve pulmonaire, l'augmentation du débit se voit en cas de shunt gauche-droit (CIA surtout).

Ils ne sont donc pas imputables à une obstruction.

Le souffle systolique d'éjection dit « innocent » est un souffle de débit : perceptible chez les sujets jeunes et minces et dans une ambiance tranquille. Il est bien perçu le long du bord gauche du sternum, mais souvent seulement après avoir demandé au sujet de surélever les jambes, de procéder à une hyperventilation ou de réaliser un petit exercice. Sa perception est fonction de la sonorisation de la pièce où se déroule l'auscultation, de l'état physique ou émotionnel du sujet, de l'épaisseur de la paroi thoracique, de l'âge du sujet (environ 96%

des enfants sains âgés de moins de 14 ans et 15% des adultes de moins de 40 ans ont un souffle innocent du fait d'une vitesse circulatoire élevée). Ce souffle est la traduction stéthacoustique du gradient de pression normal au niveau des valves ventriculo-artérielles en systole. Il est très variable (avec la position, l'état physique, etc.). Le terme de *souffle innocent* est tout à fait adapté pour parler aux patients. En effet, cette expression est pour eux synonyme de bon pronostic, donc d'absence d'angoisse. Il est préférable à celui de souffle bénin ou fonctionnel.

- **Les souffles systoliques d'éjection organiques**

Ils ont pour causes essentielles les rétrécissements valvulaires aortiques ou pulmonaires et la myocardiopathie obstructive (voir questions spécifiques dans les cours de pathologie). Même si l'intensité du souffle varie avec la sévérité de la sténose, la relation n'est pas suffisante pour une évaluation fiable du degré de sténose à partir de l'intensité du souffle.

(2) SOUFFLES SYSTOLIQUES DE REGURGITATION

Ces souffles (**figure 7**) débutent avec B1 et se terminent avec B2 lorsqu'ils sont holosystoliques (durent toute la systole).

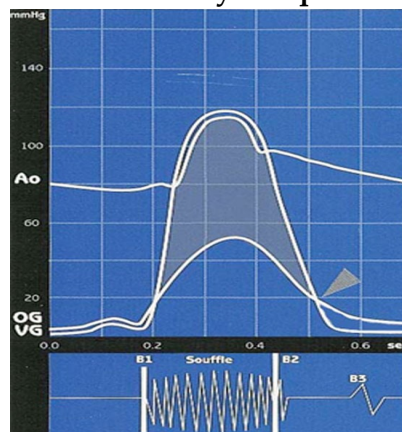
Ils ont une forme rectangulaire.

Ces souffles sont produits par un flux rétrograde d'une zone de haute pression intracardiaque vers une zone de plus basse pression, à travers une « ouverture anormale »: insuffisance valvulaire mitrale (IM), communication interventriculaire (CIV), et insuffisance valvulaire tricuspide (IT). Élément diagnostique important, l'inspiration forcée augmente l'intensité du souffle d'insuffisance tricuspide perçu au niveau de la xiphoïde .

Figure 7 : Souffle holosystolique de régurgitation. Ici une insuffisance mitrale

VG, ventricule gauche ; OG, oreillette gauche ; B1, premier bruit ; B2 deuxième bruit

Figure 7 : Souffle holosystolique de régurgitation



Tous les souffles de régurgitation ne sont cependant pas holosystoliques. La fuite mitrale peut en effet donner naissance à un souffle télésystolique, souvent précédé d'un click. Ces souffles sont surtout le fait de certaines étiologies d'insuffisance mitrale. (Les particularités des différents souffles de régurgitation sont traitées spécifiquement dans les cours de pathologie.)

(3) SOUFFLES ET ROULEMENTS DIASTOLIQUES

Ces anomalies auscultatoires traduisent toujours une atteinte organique.

Les *souffles diastoliques* des atteintes des valves ventriculo-artérielles : insuffisance aortique (**figure 8a**, 4ème ligne), insuffisance pulmonaire. Ils débutent dès le bruit de fermeture de la valve correspondante (B2). Leur intensité va decrescendo dans la diastole. De timbre doux, souvent peu intense, ils sont souvent difficiles à entendre. Ils se recherchent avec la membrane du stéthoscope, en la pressant fermement sur la paroi.

Les *roulements diastoliques* des atteintes des valves auriculo-ventriculaires sont graves et roulants (à rechercher en utilisant le cône du stéthoscope et en l'appliquant sur la paroi thoracique avec la pression minimale). Ils sont en général méso ou méso-télé diastoliques. Le rétrécissement mitral (**figure 8a**, ligne 5) est à l'origine de la plupart des roulements. Habituellement perçu au niveau de la pointe du cœur, il est mieux entendu en décubitus latéral gauche après un petit effort.

(4) SOUFFLES CONTINUS

Un souffle continu est perçu à cheval sur B1 et B2, tout au long du cycle cardiaque, lorsque la pression est constamment plus forte dans l'une des deux cavités qui communiquent anormalement. On qualifie son timbre de « tunnelaire » et le souffle a été comparé à un bruit de machinerie ou au bruit d'un rouet. En cas de persistance du canal artériel (**figure 8a**, ligne 6), le souffle continu est sous-claviculaire gauche.

(5) SYNTHESE DES CARACTERISTIQUES DES PRINCIPAUX SOUFFLES ET ROULEMENTS

La description d'un souffle comporte, outre la quantification de l'intensité vue plus haut les éléments suivants: siège d'intensité maximale, irradiations, forme (variations d'intensité entre leur apparition et leur disparition), chronologie, timbre.

Figure 8a : Chronologie et morphologie des souffles.

- souffle rectangulaire holosystolique de régurgitation : IM, IT, CIV
- souffle télé-systolique précédé d'un clic au cours d'une maladie de Barlow
- souffle losangique d'éjection à maximum méso-systolique : RA, RP
- souffle décroissant de régurgitation diastolique : IA, IP
- roulement continu à renforcement pré-systolique : RM, roulement de Flint de l'IA volumineuse, RT
- souffle systolo-diastolique continu à maximum méso-systolique et protodiastolique du canal artériel ou de fistule artério-veineuse

Abréviations (figures 8a et 8b):

IM : insuffisance mitrale, IT:insuffisance tricuspidiennne

CIV : communication interventriculaire

RA : rétrécissement aortique, RP : rétrécissement pulmonaire

IA : insuffisance aortique. IP : Insuffisance pulmonaire RM : rétrécissement mitral. RT :
Rétrécissement tricuspidienn

BGS : bord gauche du sternum;

CO : claquement d'ouverture

CA : persistance du canal artériel

Figure 8a : Chronologie et morphologie des souffles

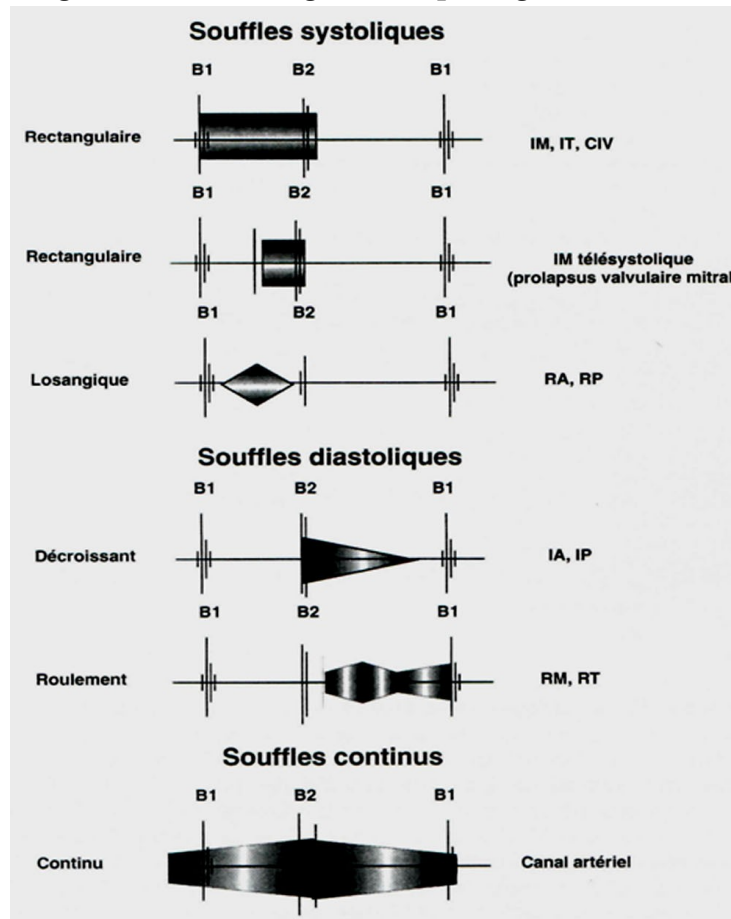


Tableau 8b : Caractéristiques des souffles et roulements

| | Mécanisme | Siège | Irradiation | Forme | Chronologie | Timbre | Pathologies |
|-------------|-------------------------------|---|--------------------------------|---|-------------------------------|---------------------------|------------------|
| Systolique | Régurgitation | Apex | Axillaire ou ascendante au BGS | Rectangulaire | Holo (couvre B2) ou méso-télé | Doux, en jet de vapeur | IM |
| | | Xiphoïde | Xiphoïde | | | | IT |
| | | Méso cardiaque | En rayons de roue | | | | holo (couvre B2) |
| | Obstacle à l'éjection | 2 ^{ème} EICD | Carotide | Losangique | Méso | Râpeux | RA |
| | | 2 ^{ème} EICG | Sous-claviculaire gauche | | | | RP |
| Diastolique | Régurgitation | 3 ^{ème} EICG | BGS, endapex | Décroissant | Proto-méso, accroché à B2 | Doux, lointain, aspiratif | IA |
| | | 2 ^{ème} EICG | Bord G du sternum | | | | IP |
| | Obstruction (roulement) | Apex | Axillaire | Renforcement télédiastolique | Du CO jusqu'à B1* | Grave (roulement) | RM |
| | | Xiphoïde | Peu, localisé | | | | RT |
| Continus | Communication artérioveineuse | Variable 2 ^{ème} EICG pour le CA | Sous-claviculaire gauche | Renforcement télé-systolique et proto-diastolique | Continu | Tunnellaire, machinerie | Canal artériel |

II.4.3.4 Frottement péricardique

Secondaire à l'inflammation du péricarde, les frottements péricardiques, souvent facilement reconnaissables, sont caractérisés par leur fugacité.

(1) DESCRIPTION

Bruit superficiel, de siège mésocardiaque, très localisé, sans irradiation.

- Mésosystolique, mésodiastolique ou systolo-diastolique, réalisant dans ce dernier cas un bruit de va et vient, il est d'intensité variable. Son timbre est souvent caractéristique : superficiel, râpeux, il a été comparé au « crissement d'une botte de cuir neuf » ou au papier froissé, ou encore à la « neige écrasée par le pas ».
- Rythmé par les bruits du cœur, il persiste en apnée, à la différence d'un frottement pleural.
- Surtout très variable selon la position du malade, la pression du stéthoscope, ou d'un examen à l'autre. Fugace, pouvant durer quelques heures à quelques jours.
- Peut s'accompagner d'un assourdissement des bruits du cœur.

(2) VALEUR SEMIOLOGIQUE

Le frottement péricardique traduit l'inflammation des deux feuillets du péricarde, que la péricardite soit sèche ou s'accompagne d'un épanchement. Le frottement traduit en général un épanchement peu abondant mais en cas d'épanchement de moyenne abondance il peut être généré à la limite de l'épanchement.

II.4.3.5 Les bruits de valves prothétiques

Les prothèses valvulaires cardiaques produisent des éléments sonores variables selon leurs types (prothèses mécaniques produisant des bruits nets ou biologiques peu sonores), leur site d'implantation, et l'apparition éventuelle de dysfonctionnements.

La présence d'un souffle diastolique de fuite aortique (IA) sur une prothèse aortique est en règle le signe d'une fuite paravalvulaire par lâchage de sutures.

Au niveau mitral, il faut évoquer un dysfonctionnement de prothèse en position mitrale lorsque le click d'ouverture devient assourdi, qu'un roulement diastolique ou un souffle systolique apparaît à son niveau.

II.4.4 Auscultation pulmonaire

L'auscultation pleuro pulmonaire est réalisée en écoutant ventiler le patient (à qui on demande de faire des mouvements ventilatoires amples, bouche ouverte, sans faire de bruit avec la gorge. Le stéthoscope est déplacé sur le thorax en écoutant successivement les deux hémithorax de manière symétrique par rapport à la colonne vertébrale.

Le bruit normal de la ventilation appelé *murmure vésiculaire* est symétrique.

De nombreuses anomalies utiles à l'examen cardiologique peuvent être observées. Bien que détaillées dans le cours de sémiologie pulmonaire rappelons les plus utiles :

- abolition du murmure vésiculaire en cas d'épanchement pleural
- râles « *crépitants* »
- râles bronchiques, souffles pulmonaires , frottements pleuraux... (cf sémiologie pulmonaire)

NOTE(S) DU CHAPITRE

galop : Voir aussi section 5- infra

III EXAMEN VASCULAIRE

III.1 EXAMEN ARTÉRIEL

III.1.1 Clinique

Le rôle de la clinique est ici majeur. L'interrogatoire constitue une étape essentielle (voir *supra*) de même que l'inspection de la peau et la palpation et l'auscultation des trajets artériels.

Le pouls artériel résulte de la transmission de l'onde de pression vers les artères. La prise du pouls se fait classiquement au niveau du poignet (pouls radial) du patient en utilisant l'index, le médium et l'annulaire. La fréquence du pouls (correspondant, normalement, à la fréquence cardiaque) et exprimée en nombre de battements par minute.

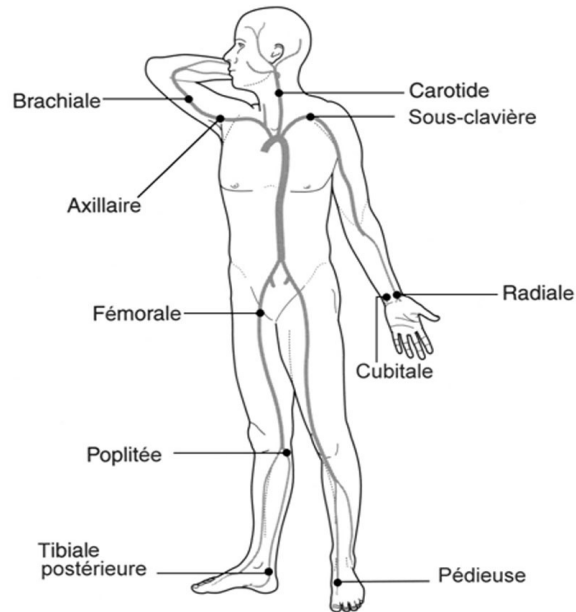
La palpation de l'aorte abdominale se fait au niveau épigastrique, un peu à gauche de la ligne médiane, où elle est en règle accessible, sauf chez le sujet obèse. Une forte expansion latérale, battante, suggère un anévrisme aortique, sous-rénal en général. Il est difficile de faire la distinction avec une aorte sinueuse (dolicho-aorte), fréquente chez les personnes âgées. L'auscultation à ce niveau peut révéler un souffle.

La palpation des artères périphériques (**figure 9**) sera toujours bilatérale et comparative afin de rechercher les différences d'amplitude. On précisera :

- La présence ou non d'un pouls (disparition en cas d'occlusion athéromateuse par exemple, disparition ; ou forte atténuation des battements aortiques à l'épigastre et des pouls des membres inférieurs en cas de coarctation de l'aorte).
- La régularité du pouls (régularité du rythme sinusal à comparer à l'irrégularité induite par des extrasystoles ou la fibrillation atriale).
- L'amplitude du pouls (petite ou importante) qui donne une idée du volume d'éjection systolique (par exemple le pouls ample et bondissant de l'insuffisance aortique).
- La régularité des trajets artériels accessibles (recherche d'un anévrisme évoqué devant la perte du parallélisme des bords de l'artère) et leur souplesse (les artères peuvent être rigides, en « tuyau de pipe » en cas d'athérome par exemple).

Les autres trajets vasculaires doivent aussi être explorés : sur le schéma ci-après, se trouve précisée la localisation des principaux trajets artériels accessibles à l'examen clinique.

Figure 9 : palpation des artères périphériques



L'*auscultation* intéresse surtout les carotides, les artères fémorales, les artères axillaires, les sous-clavières, les artères poplitées et bien sûr l'aorte abdominale ainsi que les artères rénales. Elle recherche un souffle systolique lié à la présence d'un obstacle à l'écoulement ou un souffle continu à renforcement systolique témoignant d'une fistule artério-veineuse.

III.1.2 Index de pression systolique

La recherche d'une artériopathie des membres inférieurs peut s'aider de la mesure de l'*index de pression systolique*, dont la valeur diagnostique est établie et qui est encore insuffisamment utilisé. Un brassard pneumatique placé à la cheville est dégonflé, tandis que la pression systolique est mesurée avec une sonde Doppler au niveau de l'artère pédieuse ou tibiale postérieure. Cette pression systolique à la cheville est rapportée à la pression systolique humérale, pour obtenir l'index de pression systolique ($IPS = \text{PAS cheville} / \text{PAS bras}$) que l'on considère anormal s'il est inférieur à 0,9.

III.2 EXAMEN VEINEUX

Deux réseaux veineux sont particulièrement importants à examiner au cours de l'examen cardiovasculaire :

III.2.1 L'examen veineux des membres inférieurs

Il est bilatéral et comparatif en décubitus dorsal et en position debout. Il recherche :

- La présence de varices, dilatation du réseau veineux superficiel des membres inférieurs, responsables de lourdeur et d'œdème vespéral des membres inférieurs.

- Des signes d'incompétence des valvules anti-reflux sous la forme d'un remplissage anormal des veines des membres inférieurs lors de la mise en orthostatisme.
- Des signes évocateurs d'une thrombo-phlébite profonde. Ils sont en règle unilatéraux : douleur du mollet, signes inflammatoires (rougeur, chaleur), diminution du ballant du mollet, et signe de Homans (douleur du mollet provoquée par la dorsiflexion du pied).

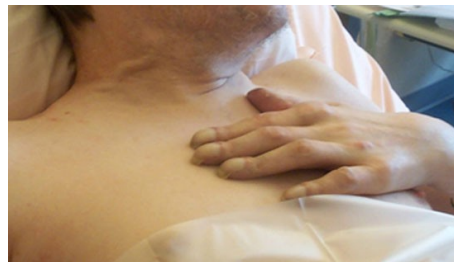III.2.2 L'examen des veines jugulaires

La veine jugulaire interne est une veine profonde en communication libre avec l'oreillette droite. L'augmentation de la pression veineuse (insuffisance ventriculaire droite, péricardite constrictive, tamponnade, par exemple) provoque une *turgescence des veines jugulaires* externes qui peut être spontanément visible (**figure 10**).

Figure 10 : Distension de la veine jugulaire externe.

Le malade étant en position allongée, le thorax à 45 degrés par rapport au plan du lit, l'inspection des jugulaires donne des informations sur la pression veineuse.

Figure 10 : Distension de la veine jugulaire externe



L'existence d'un *reflux hépato-jugulaire* est recherché par la pression ferme et suffisamment prolongée (30 secondes au moins), exercée par la main droite du médecin au niveau de l'hypochondre droit du patient, chez un sujet en position demi assise. Le sujet doit être le plus possible relaxé et continuer à respirer librement. Ce signe (gonflement durable des jugulaires lors de la pression sur le foie) est observé en cas d'insuffisance cardiaque droite.

Les veines jugulaires peuvent parfois être animées de *battements synchrones* de celui des oreillettes, et dont l'analyse peut être utile lors de la survenue de troubles du rythme cardiaque.

IV MESURE DE LA PRESSION ARTÉRIELLE

IV.1 LA MÉTHODE AUSCULTATOIRE

C'est la référence et la plus ancienne. Elle repose sur l'auscultation des bruits artériels de Korotkov, entendus en aval d'un brassard pneumatique que l'on dégonfle progressivement.

En pratique, le brassard est gonflé jusqu'à un niveau de pression supérieur à la pression systolique, ce qu'on vérifie par la disparition du pouls radial, puis il est lentement dégonflé. Le stéthoscope est placé immédiatement en aval du brassard, au niveau de l'artère humérale. La pression artérielle systolique (PAS) correspond à l'apparition des bruits (phase 1). Puis les bruits se modifient en fonction de la durée pendant laquelle l'artère s'ouvre lors de chaque battement cardiaque : ils deviennent intenses et secs (phase 2), puis plus longs et souvent accompagnés d'un souffle (phases 3), puis s'assourdisent (phase 4), et disparaissent (phase 5). La disparition des bruits (début de la phase 5) correspond à la pression artérielle diastolique (PAD).

La méthode palpatoire (palpation du pouls lors du dégonflage d'un brassard placé en amont) n'est qu'une méthode approximative qui, en outre, ne fournit que la pression artérielle systolique (apparition du pouls).

En ce qui concerne le manomètre, les appareils à colonne de *mercure* sont encore présents dans certains services et cabinets médicaux. Ils sont appelés à disparaître totalement à cause des risques écologiques du mercure. Ils sont remplacés par des appareils anéroïdes de bonne qualité. Les recommandations françaises acceptent l'emploi des appareils électroniques homologués (voir *infra*, automesure), en lieu et place de la méthode auscultatoire.

IV.2 PRÉCAUTIONS POUR UNE MESURE FIABLE

Pour la mesure de la PA par la méthode conventionnelle, les recommandations suivantes sont à respecter pour une mesure de qualité :

- Adapter la taille du brassard à la circonférence du membre analysé (enfant, sujet obèse).
- Bien positionner le brassard, sans vêtement gênant sa mise en place. NB : cette recommandation, comme la précédente, est également valable pour l'automesure et la MAPA (mesure ambulatoire de la pression artérielle).

- Mesure au repos, dans une pièce calme, après 10 minutes en position couchée ou assise.
- Mesure initiale de la pression artérielle aux deux bras. En cas d'asymétrie, prendre ensuite la pression artérielle toujours au bras où les chiffres sont les plus élevés.
- Dégonflage lent si méthode « manuelle » auscultatoire, environ 2 mmHg/battement.
- Trois mesures à au moins deux consultations avant de poser le diagnostic d'hypertension artérielle.
- Connaître l'effet « blouse blanche » lié à l'interaction médecin-patient, qui augmente les chiffres d'environ 10 %. Cet effet est particulièrement fréquent chez le sujet âgé ou émotif. Eviter de parler ou de faire parler pendant la mesure.
- En cas d'arythmie complète par fibrillation atriale, les chiffres tensionnels sont plus difficiles à mesurer et il faut faire la moyenne de plusieurs mesures.
- Chez l'enfant, les bruits sont entendus jusqu'à 0 et il faut considérer la phase 4 (bruit plus faible et plus sourd) pour la pression artérielle diastolique.
- La pression artérielle en position debout doit être comparée à la pression artérielle en position assise ou couchée. Il faut la prendre immédiatement et après deux minutes d'orthostatisme.

IV.3 PRESSION ARTÉRIELLE NORMALE

La définition de l'hypertension artérielle est nécessairement arbitraire puisque, en fait, le risque cardio-vasculaire augmente de façon continue avec le niveau tensionnel, sans seuil clairement individualisable.

Chez l'adulte, les experts proposent comme définition de la PA normale moins de 140 mmHg pour la systolique et moins de 90 mmHg pour la diastolique.

La pression artérielle *optimale* est < 120/80 mm Hg.

IV.4 AUTRES MÉTHODES DE MESURE

Il s'agit des méthodes permettant l'évaluation du niveau tensionnel en dehors de la présence médicale, à savoir l'automesure et la mesure ambulatoire de la pression artérielle (MAPA). Leur usage large est recommandé pour le diagnostic de l'hypertension artérielle car un diagnostic par excès est très fréquent, en raison de la réaction d'alarme suscitée par la présence médicale. (HTA dite « blouse blanche »)

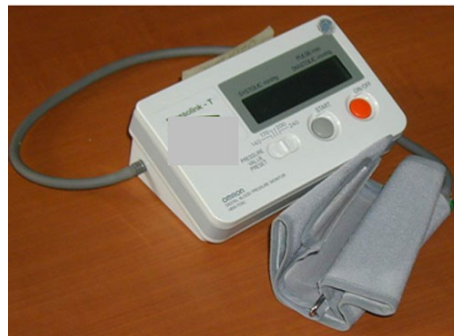IV.4.1 Automesure

Des appareils faciles d'utilisation sont disponibles et une liste de ceux qui sont homologués est fournie par l'Agence Française de Sécurité Sanitaire des Produits de Santé (AFSSAPS) sur son site internet : (AFSSAPS : <http://www.afssaps.fr/Dossiers-thematiques/Appareils-d-automesure-tensionnelle/Liste-des-autotensiometres-enregistres-dans-le-cadre-de-la-surveillance-du-marche/%28offset%29/1>) .

L'automesure permet de disposer d'un nombre éventuellement important de mesures sur une période suffisamment prolongée. Elle évite en particulier le surcroît de pression lié à la réaction d'alarme (effet « blouse blanche »). Sa pratique par le sujet doit obéir à certaines règles dont la principale est ne pas prendre sa PA lorsqu'il se sent moins bien mais, au contraire, à des moments prédéfinis. Il n'est pas nécessaire de prendre la PA tous les jours. L'automesure doit être pratiquée en liaison avec le médecin et le sujet ne doit pas modifier lui-même son traitement. Des recommandations sont disponibles sur le site (<http://www.automesure.com/> : <http://www.automesure.com/>) .

Pour que ses résultats soient interprétables, l'automesure nécessite un apprentissage de la part du patient, notamment en ce qui concerne la fréquence des mesures. On pourra conseiller la « règle des trois » : 3 mesures consécutives le matin, 3 mesures consécutives le soir, 3 jours de suite ((<http://www.comitehta.org/patient/pdf/Livret2004.pdf> : <http://www.comitehta.org/index.php>)).

Figure 11 : Appareil d'automesure



L'agence Française de Sécurité Sanitaire des Produits de Santé (AFSSAPS) donne sur son site la liste des appareils ayant fait l'objet d'un contrôle de qualité (Adresse du site :

http://agmed.sante.gouv.fr/htm/5/liste_tensio.htm

IV.4.2 Mesure ambulatoire de la pression artérielle (MAPA)

Elle évalue par des mesures répétées sur 24 heures le niveau et la variabilité tensionnels. Le brassard se gonfle automatiquement selon une périodicité prédéfinie, par exemple tous les quarts d'heure dans la journée et toutes les demi-heures la nuit. Pendant la journée le sujet vaque à ses occupations ordinaires. Comme pour l'automesure, l'avantage est le grand

nombre de mesure (80 en 24 heures avec la périodicité ci-dessus), l'absence d'effet blouse blanche, avec en outre l'évaluation de la pression nocturne.

Seuils de PA pour définir l'HTA selon la technique de mesure employée

| Technique de mesure | Systolique mmHg | Diastolique mmHg |
|---------------------|-----------------|------------------|
| Mesure clinique | 140 | 90 |
| Automesure | 135 | 85 |
| MAPA éveil | 135 | 85 |
| MAPA sommeil | 120 | 70 |
| MAPA 24 h | 130 | 80 |

Recommandations Françaises (disponible sur le site de la Haute Autorité de Santé)

V EXAMENS D'AUTRES ORGANES

L'examen sera bien sûr complet, mais certains éléments seront particulièrement recherchés.

V.1 PEAU ET MUQUEUSES

On évaluera leur coloration : pâleur (anémie, bas débit), cyanose ou érythrocyanose, mélanodermie (hémochromatose par exemple), ictère ou sub-ictère (insuffisance cardiaque droite ou globale), marbrure (états de choc).

Dans l'ischémie des membres, l'examen de la peau est un temps capital. La pâleur de la peau et son refroidissement sont à rechercher, au niveau des membres (en général les membres inférieurs), surtout si un ou plusieurs pouls ne sont pas perçus. On recherchera des troubles trophiques, une gangrène parcellaire (orteils) ou plus étendue, un ulcère artériel (arrondi, térébrant, très douloureux). En cas d'ischémie aiguë d'un membre - une urgence thérapeutique - (voir *supra*), le membre est livide, puis cyanosé, les veines superficielles collabées. L'examen recherche des troubles neurologiques (hypoesthésie, impotence).

Des xanthomes tendineux ou un xanthélasma peuvent témoigner d'une hypercholestérolémie.

V.2 COU

Outre l'intérêt dans certains états malformatifs, ou en cas de dysthyroïdie (recherche d'un goitre), il permet l'analyse du pouls carotidien ainsi que l'analyse du pouls veineux.

Le pouls carotidien peut être très augmenté d'amplitude en cas d'élargissement de la pression différentielle, notamment dans l'insuffisance aortique (IA), avec l'artère carotide venant frapper les doigts qui palpent.

En cas d'insuffisance tricuspidiennne massive, on peut observer un gonflement systolique des veines jugulaires.

V.3 ABDOMEN

V.3.1 Le foie

La palpation du foie peut révéler :

- Une hépatomégalie ; son caractère homogène et douloureux est évocateur d'une origine cardiaque.
- Une expansion systolique du foie (fuite tricuspide sévère, péricardite constrictive) ou bien foie battant du simple fait de la transmission à cet organe de pulsations par une structure battante de voisinage (ventricule droit dilaté, anévrisme de la portion supérieure de l'aorte abdominale).

V.3.2 La rate

Une splénomégalie peut accompagner une hépatomégalie congestive.

On l'observe aussi - plus volontiers - dans le cadre d'une infection (endocardite) ou d'un infarctus splénique secondaire à une embolie (contexte de fibrillation atriale par exemple) et, dans ce cas, en général douloureuse.

V.3.3 Les reins

En particulier chez l'hypertendu, la palpation des reins recherche un gros rein (tumeur ou hydronéphrose). Auscultation de l'épigastre sur la ligne entre xiphoïde et ombilic: un souffle à ce niveau, éventuellement irradiant vers un hypochondre, conduit à rechercher une sténose artérielle rénale.

V.4 L'OEIL

L'examen de l'œil peut montrer une pâleur des conjonctives (anémie), un trouble neurologique dans le cadre d'une dystrophie musculaire (ophtalmoplégie, ptosis), un hypertélorisme (syndrome de Turner par exemple), une exophtalmie (hyperthyroïdie), un anneau cornéen (gérontoxon).