

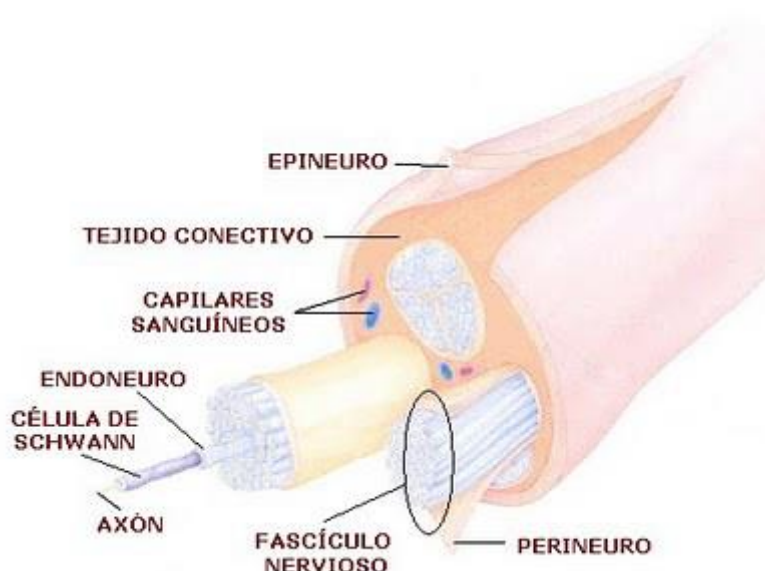
Nervios Raquídeos o Espinales

Los nervios son partes constituyentes del sistema nervioso periférico. Consisten en manojos paralelos de axones de neuronas periféricas envueltos en capas sucesivas arrolladas unas sobre otras de tejido conectivo.

Los axones de las neuronas, que son la unidad básica constituyente de los nervios, terminan finalmente envueltos en una combinación compartimentada de diferentes capas de tejido conectivo.

Cada axón está rodeado por el endoneuro que es una capa delicada de tejido conectivo holgado que cubre también la vaina de mielina que puede tener el axón. Estos axones "forrados" por el endoneuro quedan atrapados dentro de manojos o fascículos en una capa más gruesa de tejido conectivo llamada perineuro. Todos los fascículos, finalmente, están rodeados por una capa gruesa fibrosa conocida como epineuro para formar el nervio.

Los axones, en definitivas cuentas, solo constituyen una pequeña fracción del volumen del nervio, la mayor parte está constituido por las vainas de mielina, las capas de tejido conectivo, los vasos sanguíneos y los vasos linfáticos.



Son 31 pares, se originan en los segmentos de la médula espinal donde se conectan mediante dos raíces; una raíz anterior (motora) y una raíz posterior (sensitiva).

Cada nervio espinal o raquídeo se une en dos puntos distintos a la médula espinal; tiene una raíz posterior y una raíz anterior. Las raíces posterior y anterior se unen para formar el nervio raquídeo. Como la raíz posterior contiene fibras sensitivas y la raíz anterior contiene fibras motoras, un nervio raquídeo es un nervio mixto al menos en su origen.

Distribución:

Se distribuyen en 8 pares de nervios cervicales, 12 pares de nervios dorsales, 5 pares de nervios lumbares, 5 pares de nervios sacros, 1 par de nervios coccigeos. Estos nervios salen del conducto raquídeo por los agujeros de conjunción.

Los nervios tienen dos propiedades fundamentales que son la excitabilidad y la conductividad.

La excitabilidad se manifiesta por la capacidad que tienen de reaccionar con movimientos vibratorios frente a diversos estímulos como la luz, el frío o el calor, la electricidad, etc. La conductividad es otra propiedad de las fibras nerviosas donde los movimientos vibratorios producidos por los estímulos generan impulsos que son conducidos desde un punto a otro del organismo. La dirección de la conducción de un nervio sensitivo (aférente) es centrípeta y la de un nervio motor (eferente) es centrífuga. Los nervios mixtos poseen ambos tipos de conducción.

Clasificación

Nervios sensitivos

Transportan los impulsos nerviosos desde los órganos receptores externos hacia el sistema nervioso central. Los nervios sensitivos somáticos conducen los impulsos desde la piel y los músculos esqueléticos, mientras que los nervios sensitivos viscerales lo hacen desde los órganos internos. Los nervios sensitivos son aferentes o centrípetos, puesto que el impulso se transmite desde la periferia del organismo hacia el centro.

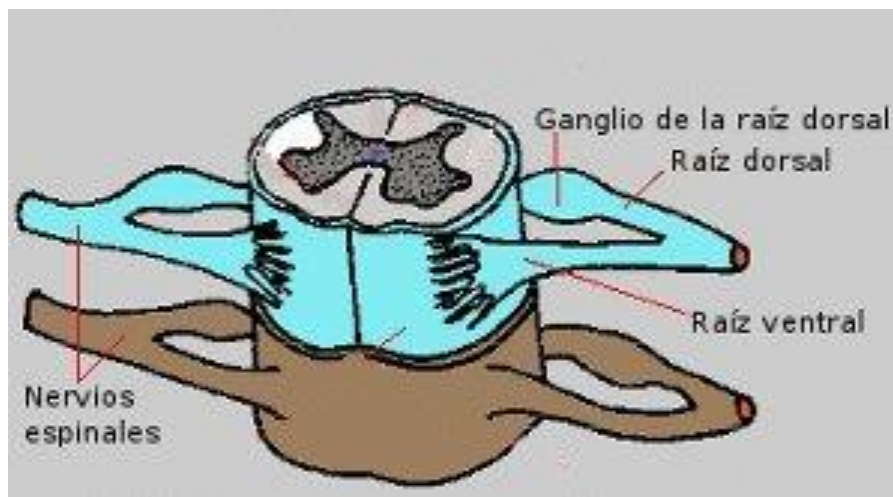
Nervios motores

Son los que llevan las señales nerviosas desde el cerebro a los órganos efectores. Los nervios motores somáticos llevan los impulsos hacia los músculos voluntarios, que reaccionan mediante contracciones. Los nervios

motores viscerales lo hacen hacia las glándulas y hacia los órganos viscerales. Se comportan como eferentes o centrífugos, puesto que los impulsos parten desde los centros nerviosos hacia la periferia del cuerpo.

Nervios mixtos

La mayoría de los nervios son mixtos, y aquellos sólo sensoriales o motores son escasos. Los nervios mixtos en general pueden transportar impulsos tanto del sistema nervioso somático o motor (la parte del sistema nervioso que produce la comunicación entre músculos y el SNC) como del autónomo o visceral (la parte del sistema nervioso que produce la comunicación entre el sistema nervioso autónomo y las vísceras). Desde este punto de vista se puede decir que dentro del nervio puede haber fibras aferentes y eferentes somáticas; y fibras aferentes y eferentes viscerales.



Según sean los receptores que contengan, los nervios se clasifican en propioceptivos, exteroceptivos e interoceptivos.

Los receptores propioceptivos intervienen en los estímulos generados en músculos, tendones, articulaciones y ligamentos, y en aquellos que se relacionan con el equilibrio y el comportamiento.

Los exteroceptivos actúan en impulsos relacionados con la temperatura (frío, calor), el dolor, la presión y el tacto.

Los interoceptivos se relacionan con los impulsos provenientes de las glándulas y los órganos de los sistemas digestivo, cardiovascular, respiratorio, excretor, etc.

Los nervios raquídeos o espinales emergen de la médula espinal, atraviesan el foramen intervertebral y se distribuyen por todo el cuerpo. Los nervios raquídeos son todos mixtos y poseen elementos somáticos relacionados con la piel y los músculos esqueléticos, y elementos viscerales (autónomos) que controlan las actividades de muchas glándulas y de la musculatura lisa. Los nervios raquídeos pertenecen tanto al componente somático como al componente autónomo del sistema nervioso periférico. La mayoría de las fibras nerviosas (axones) poseen una envoltura de mielina, lipoproteína presente en la membrana plasmática de algunas células de la glia (no neuronas). En el sistema nervioso central, la envoltura o vaina de mielina es producida por los oligodendrocitos, células de la glia con muchas prolongaciones que abrazan a los axones neuronales. En sistema nervioso periférico, los axones de los nervios craneales y espinales poseen otro tipo de células gliales llamadas células de Schwann. Las células de Schwann se enrollan varias veces en los axones formando vainas, separadas entre sí por áreas sin mielina llamadas nodos de Ranvier. La función de la mielina es actuar como aislante, con lo cual los impulsos nerviosos se transmiten en forma de saltos cada vez que llega a un nodo, adquiriendo mayor velocidad. Por esa razón, cuanto más mielinizadas sean las fibras nerviosas más veloz será la conducción del estímulo.

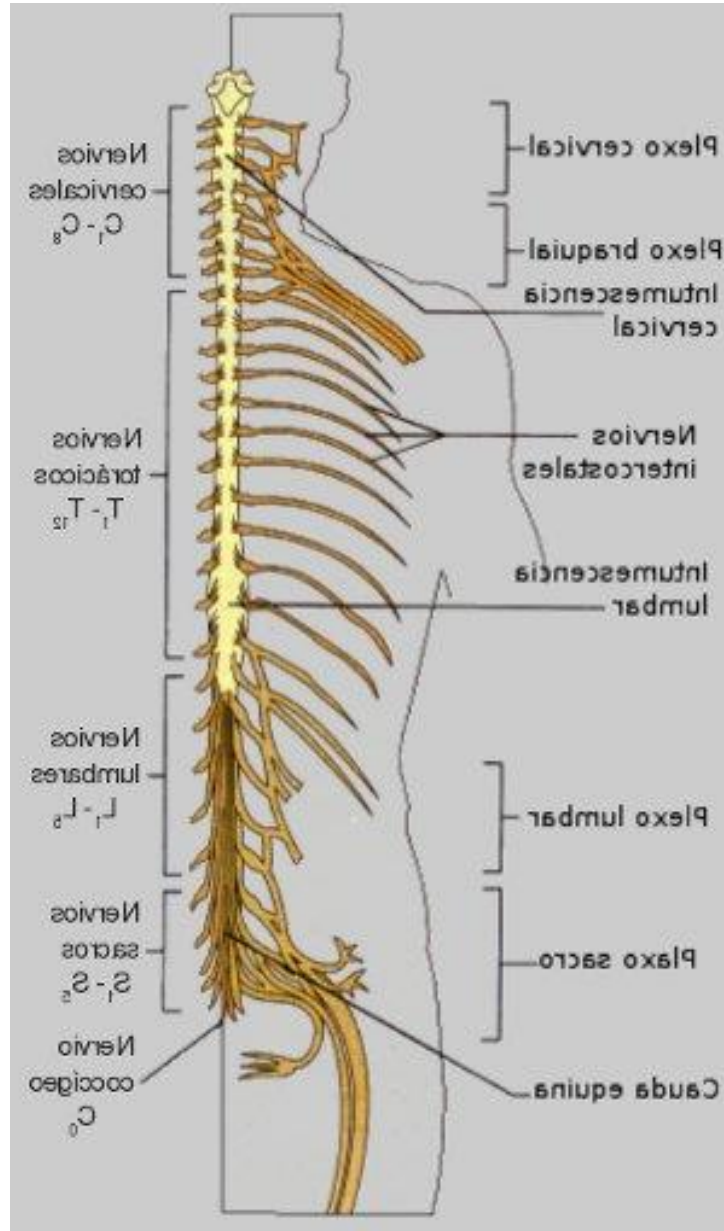
En las fibras nerviosas que carecen de mielina (amielínicas) el impulso nervioso viaja de manera continua por los axones ya que carecen de aislante, con lo cual las zonas próximas a la membrana se excitan en forma progresiva. Las fibras nerviosas amielínicas tienen un grosor de hasta una micra. A raíz del color blanco de la mielina, las fibras nerviosas mielinizadas forman la llamada sustancia blanca, presente en la periferia de la médula espinal y en el centro del encéfalo.

Ganglios nerviosos

Los ganglios nerviosos son agrupaciones de somas (cuerpos) de neuronas asociadas a los nervios del sistema nervioso periférico y comúnmente constituyen un abultamiento en una zona del nervio. Los ganglios vinculados con fibras de nervios aferentes contienen los cuerpos de las neuronas sensoriales como en el caso de los ganglios de la raíz dorsal o ganglios espinales de la médula espinal. Los ganglios asociados con fibras

nerviosas eferentes, mayoritariamente contienen células del sistema nervioso autónomo.

De la médula espinal nacen 31 pares de nervios para inervar todo el cuerpo excepto la cabeza y algunas zonas del cuello, y todos son nervios mixtos.



Los nervios espinales se unen a la médula espinal a través de dos raíces, la raíz ventral y la raíz dorsal cada una de las cuales forma una serie de radículas que se enganchan a todo lo largo del segmento correspondiente de la médula espinal. La raíz ventral contiene fibras eferentes (motoras) que se extienden para inervar los músculos esqueléticos (además contiene fibras eferentes del sistema nervioso autónomo). La raíz dorsal tiene en su interior fibras aferentes que salen de las neuronas contenidas en el ganglio

de la raíz dorsal y que conducen impulsos de los receptores sensoriales periféricos a la médula espinal. La unión de ambas raíces, que se produce justo después del ganglio para formar el nervio espinal, indica que por este último corren tanto fibras aferentes como eferentes.

Las raíces espinales crecen progresivamente de longitud a medida que se desciende por la médula espinal, las de la región cervical son cortas y corren horizontalmente, sin embargo, las de la regiones lumbar y sacra se extienden de forma descendente por el canal vertebral cierta distancia antes de abandonar la columna vertebral y forman la cauda equina.

Los nervios espinales son bastante cortos, debido a que inmediatamente después de abandonar la columna vertebral por el forámen intervertebral correspondiente se dividen en ramos (ramas) más pequeñas, una denominada ramo dorsal (pequeña), otra ramo ventral (más grande) y la diminuta rama meníngea que se redirige al interior del canal vertebral para inervar las meninges y los vasos sanguíneos. Además, de las bases de los ramos ventrales en la región torácica salen los llamados ramos comunicantes que contienen fibras nerviosas viscerales pertenecientes al sistema nervioso autónomo.

Nomenclatura de los nervios espinales

Los nervios espinales se nombran de acuerdo al punto de surgimiento en la médula espinal, de modo que hay 8 pares de nervios cervicales llamados desde el C1 al C8 , 12 pares de nervios torácicos (T1 al T12), 5 pares de nervios lumbares (L1 al L5), 5 pares de nervios sacros (S1 al S5), y un delgado nervio coccígeo denominado C0.

Los nervios espinales brotan al exterior de la columna vertebral superiormente a la vértebra que le da nombre para las primeras siete vértebras (cervicales) y a partir de entonces los nervios espinales surgen inferiormente a la vértebra correspondiente. Esto explica la aparente discrepancia que puede existir, ya que hay 8 nervios cervicales pero solo 7 vértebras en esa región.

Inervado de las regiones del cuerpo

Los ramos más importantes en la inervación del cuerpo son los gruesos ventrales, los ramos dorsales atienden sólo el tronco posterior del cuerpo, mientras que los ventrales lo hacen a la parte anterior y lateral del tronco y a las extremidades.

Las regiones corporales principales que se tiene en cuenta son: la espalda; las paredes torácicas y abdominales; el cuello; las extremidades; las articulaciones; y la piel.

Excepto los nervios torácicos T1 a T12, todas las ramificaciones de los ramos ventrales de los nervios espinales forman complicadas redes de ramificaciones interconectadas conocidas como plexos nerviosos, y estos plexos ocurren en las zonas cervical, braquial y sacra. Dentro de los plexos, las fibras procedentes de los ramos ventrales se entrecruzan y resultan redistribuidas de forma que cada rama resultante contiene fibras de varios diferentes nervios espinales, y además, las fibras procedentes de cada ramo ventral viajan a la periferia del cuerpo por la vía de distintas rutas en las ramificaciones. Esto implica que cada músculo de una extremidad recibe su inervación de más de un nervio espinal, teniendo la ventaja de que si hay un daño a uno de los segmentos de la médula, o a una de las raíces, no queda completamente paralizada la extremidad.

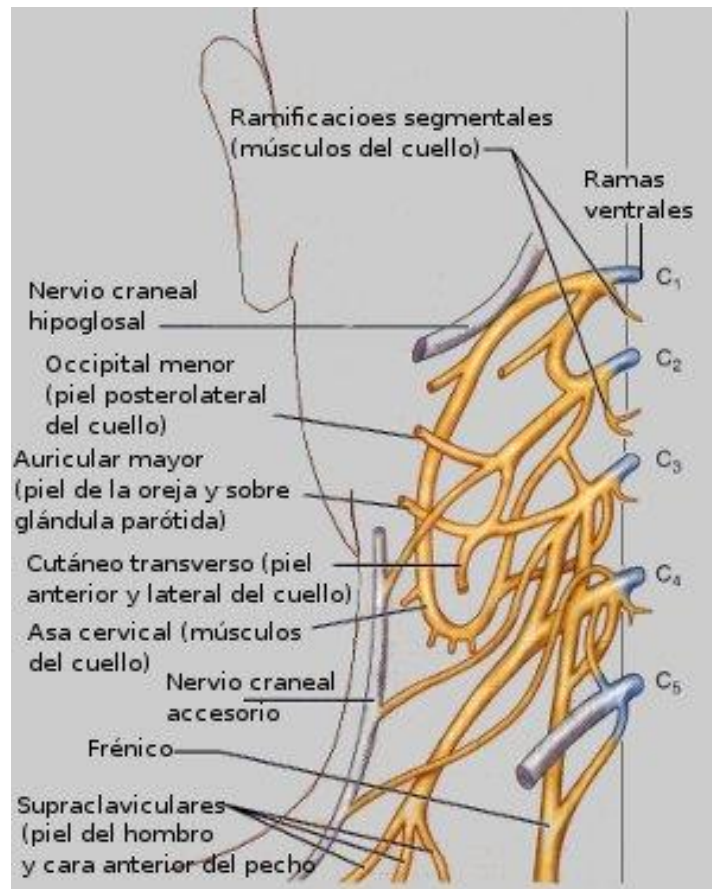
La espalda

La inervación de la espalda por los ramos dorsales sigue un patrón compartimentado bien cuidado. Usando las varias ramificaciones que tienen, cada ramo dorsal atiende una estrecha franja muscular y de la piel, en línea con el punto donde emerge de la columna vertebral.

Las paredes torácicas y abdominales

Las paredes laterales y anteriores del tronco y las paredes abdominales están inervadas por el ramo ventral de los nervios T1-T12 usando un patrón compartimentado similar al de los ramos dorsales. A excepción del delgado T1 cuyas fibras en su mayoría entran al plexo braquial, y al T12 que corre por debajo de la duodécima costilla convirtiéndolo en el nervio subcostal, el resto (T2-T11) circulan profundo a cada costilla como nervios intercostales. Durante su trayectoria, los nervios intercostales dan lugar a ramificaciones cutáneas que se dirigen a la piel. En resumen los nervios intercostales y sus ramificaciones suplen la inervación de los músculos intercostales que yacen entre las costillas; los músculos y la piel de las paredes laterales y anteriores del tórax; y la mayor parte de la pared abdominal.

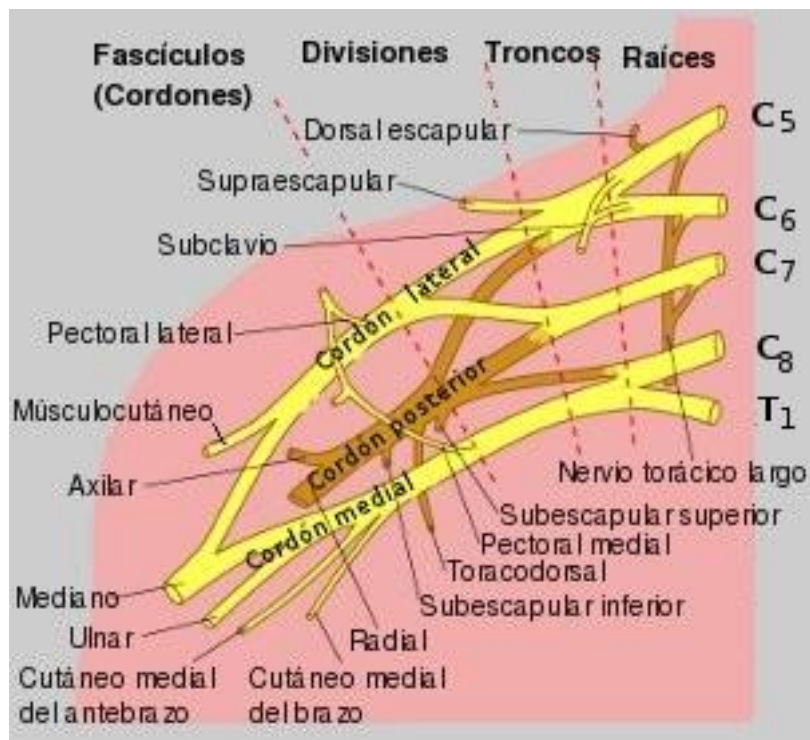
El plexo cervical



Este plexo está sepultado profundo en el cuello debajo del músculo esternocleidomastoideo y está formado por los ramos ventrales de los cuatro primeros nervios espinales. Sus ramificaciones principalmente son nervios cutáneos que inervan la piel del área del cuello, el área de la oreja, la parte trasera de la cabeza y el hombro transmitiendo los impulsos sensoriales. También hay ramificaciones que suplen los músculos anteriores del cuello.

De todos, el nervio más importante es el frénico con fibras mayoritariamente procedentes de C3 y C4, que corre inferiormente a los largo del tórax para atender el diafragma, el músculo más importante en la respiración.

Las extremidades superiores



La inervación principal de estas extremidades viene del importante y grande plexo braquial situado en parte en el cuello y en parte en la axila. De aquí surgen casi todos los nervios que suplen las extremidades superiores. Está formado por el intermezclado de los ramos ventrales de los cuatro nervios espinales cervicales (C5-C8) y la mayor parte del ramo T1 recibiendo además fibras desde C4 y T2 o de ambos.

El plexo braquial es muy complejo (vea la figura 6) pero su organización se puede asimilar mejor partiendo de la simplificación de dominar los términos usados para nombrar sus cuatro principales grupos de ramificaciones. Desde este enfoque, las ramificaciones vistas desde la posición media lateral son:

Ramos ventrales (las llamadas raíces), las que forman: Los troncos, y estos forman: Las divisiones, las que a su vez forman: Los fascículos o cordones.

Las cinco raíces (ramos ventrales C5 -T1) del plexo braquial yacen profundas al músculo esternocleidomastoideo, y en el borde lateral de este se mancomunan para formar los troncos superior, medio y bajo; cada uno de ellos, casi inmediatamente, se divide en las divisiones anterior y posterior definiendo fundamentalmente cuales fibras suplen el frente y el dorso de la extremidad. Las divisiones pasan profundo a la clavícula y entran a la axila

dando lugar allí a los tres grandes manojos de fibras llamados cordones (o fascículos) lateral, medial y posterior, cuyas posiciones están referidas a la arteria axilar que corre a través de la axila.

A todo lo largo del plexo salen pequeñas ramas nerviosas que suplen los músculos y la piel del hombro; y el tórax superior.

El plexo braquial termina dentro de la axila y allí sus cordones, que se desplazan a lo largo de la arteria axilar, se convierten en los nervios principales de las extremidades superiores,

Cinco de esos nervios son especialmente importantes:

1.- Axilar: Inerva los músculos deltoides y teres menor así como la cápsula articular y la piel del hombro.

2.- Músculo cutáneo: Suple las fibras motoras del bíceps braquial y el músculo braquial así como la sensación cutánea lateral del antebrazo.

3.- Mediano: inerva la mayor parte de los músculos flexores del antebrazo anterior (flexión de la muñeca, los dedos y prona el antebrazo) y de él salen ramificaciones que van a la piel.

4.- Ulnar: Suministra inervación a los músculos flexor cubital del carpo y a la parte medial del músculo flexor digital profundo los que no son atendidos por el nervio mediano, continua hasta la mano e inerva la mayor parte de los músculos intrínsecos de esta y la piel de la cara medial de la mano .

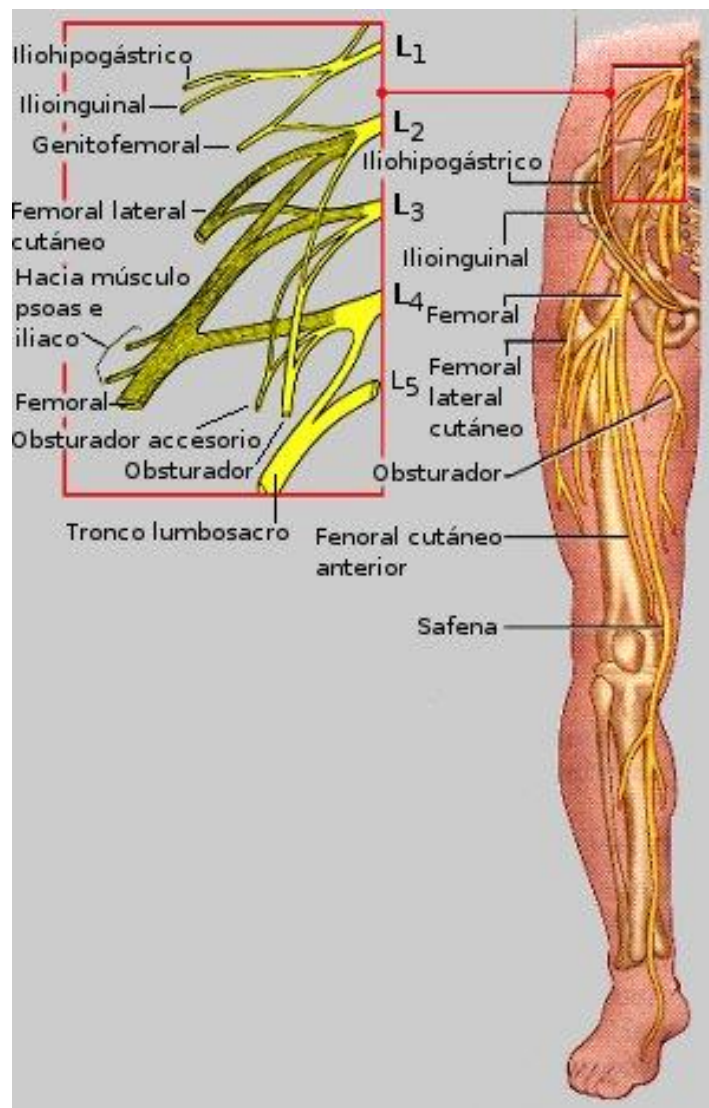
5.- Radial: suministra las fibras nerviosas a la piel posterior a todo lo largo de la extremidad. Sus ramas motoras atienden a casi todos los músculos extensores, produciendo la extensión del codo, la supinación del antebrazo, la extensión de la muñeca y los dedos y la abducción del pulgar.

Las extremidades inferiores

Las extremidades inferiores son atendidas por los plexos lumbar y sacro, aunque estos también participan en la inervación de otras zonas del cuerpo. Los plexos lumbar y sacro se superponen sustancialmente por la vía del tronco sacrolumbar a través del cual muchas de las fibras del plexo lumbar contribuyen al plexo sacro. Esto hace que a menudo ambos plexos se traten como el plexo sacrolumbar. En nuestro artículo trataremos ambos plexos por separado.

Las extremidades inferiores son atendidas por los plexos lumbar y sacro, aunque estos también participan en la inervación de otras zonas del cuerpo. Los plexos lumbar y sacro se superponen sustancialmente por la vía del tronco sacrolumbar a través del cual muchas de las fibras del plexo lumbar contribuyen al plexo sacro. Esto hace que a menudo ambos plexos se traten como el plexo sacrolumbar. En nuestro artículo trataremos ambos plexos por separado.

Plexo lumbar

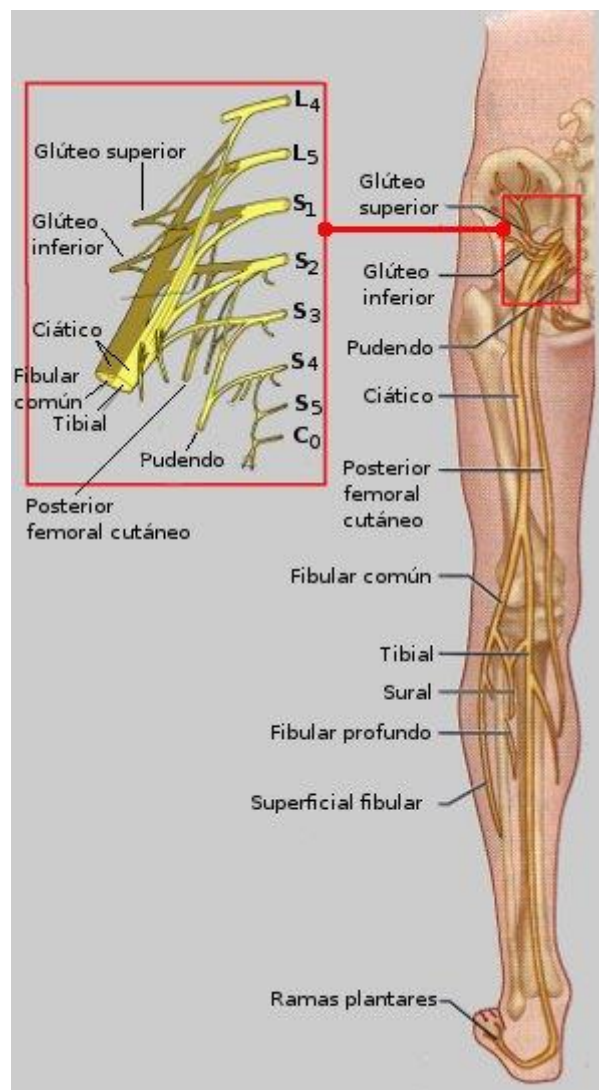


Nace de los cuatro primeros nervios espinales lumbares y se encuentra dentro del músculo psoas mayor. Su ramificación proximal inerva parte de los músculos abdominales y el músculo psoas, pero las ramificaciones mayores de este plexo descienden para atender las partes anterior y medial del muslo. El nervio terminal más grande de este plexo, el nervio femoral, corre profundo al ligamento inguinal y entonces se divide en un número de

grandes ramificaciones. Las ramificaciones motoras inervan los músculos anteriores del muslo (cuádriceps) que son los principales flectores del muslo y extensores de la rodilla. Las ramificaciones cutáneas sirven la piel en la parte anterior del muslo, y la superficie medial de la pierna desde la rodilla a los pies.

El nervio obturador entra medialmente al muslo y sirve a los músculos aductores.

Plexo sacro



Este plexo se forma entre los nervios espinales L4 - S4 y se encuentra inmediatamente caudal (hacia los pies) al plexo lumbar. Un número de fibras del plexo lumbar contribuyen con este plexo a través del tronco lumbosacro como ya se apuntó arriba.

El plexo sacro tiene varias ramificaciones que suplen las nalgas, el miembro inferior y el perineo (un área entre los genitales y el ano).

Del plexo sacro nace el nervio más largo y grueso del cuerpo, el nervio ciático que inerva casi todo el miembro inferior excepto la parte anterior-medial del muslo. El nervio ciático contiene dentro de una misma envoltura a los nervios tibial y peroneo común. El ciático atiende a todos los músculos extensores del muslo y los flexores de la rodilla; y al músculo aductor mayor. Inmediatamente sobre la rodilla se separan sus dos divisiones (tibial y peroneo común); el nervio tibial atiende los músculos del compartimiento posterior de la pierna y la piel de la pantorrilla posterior así como la de la planta de los pies. Dos divisiones del nervio tibial son importantes, el nervio sural que suple la piel posterior-lateral de la pierna y el nervio plantar que sirve a casi todo el pie. Por su parte el nervio peroneo común inerva la articulación de la rodilla; la piel lateral de la pantorrilla y del dorso del pie; así como los músculos anteriores-laterales de la pierna.

Las otras dos ramificaciones grandes que nacen del plexo sacro son los nervios glúteos superior e inferior, juntos atienden las nalgas y los músculos de la fascia lata.

El nervio pudendo sirve a la piel y los músculos del perineo mediando en el acto de la erección e involucrado en el control voluntario de orinar. Otras ramificaciones menores del plexo sacro suplen de nervios a los músculos que rotan el muslo y el piso de la pelvis.

Nervios de la piel

El área de la piel que está atendida por las ramificaciones de un solo nervio espinal se llama dermatoma. Todos los nervios espinales, excepto el C1, participan en dermatomas, y clínicamente se ha determinado que los dermatomas del cuerpo corresponden a las áreas mostradas en la figura 9 de abajo. Observe que en el tronco los dermatomas son de un ancho bastante similar, corren casi horizontalmente y están en línea con el nervio espinal correspondiente, mientras que en las extremidades la organización de los dermatomas es menos regular y no tan obvia. Las fronteras entre los dermatomas en la realidad no son tan precisas como las mostradas en la figura 9, estas áreas en el tronco se sobreponen bastante (alrededor del 50%) de modo que la destrucción de un nervio espinal no representa la insensibilidad total en alguna parte. En las extremidades las fronteras son

más precisas y las áreas se superponen menos, y, de hecho, algunas regiones son servidas por un solo nervio.