

Intestino Grueso

El intestino grueso o colon presenta las siguientes porciones: colon ascendente, colon transverso, colon descendente, colon sigmoides. También tiene el ángulo derecho o hepático y el ángulo izquierdo o esplénico.

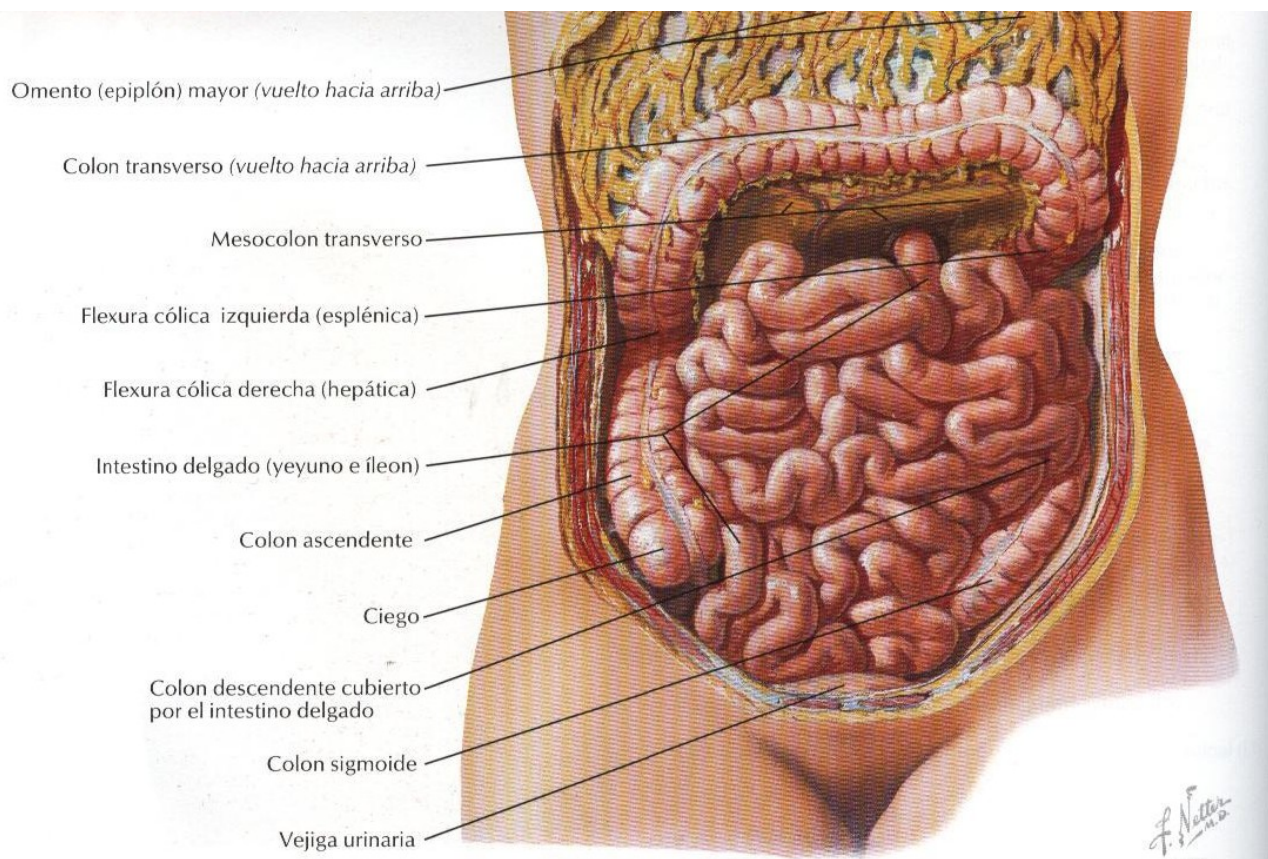
La superficie está abollonada por unos repliegues denominados austras y presenta los apéndices epiploicos.

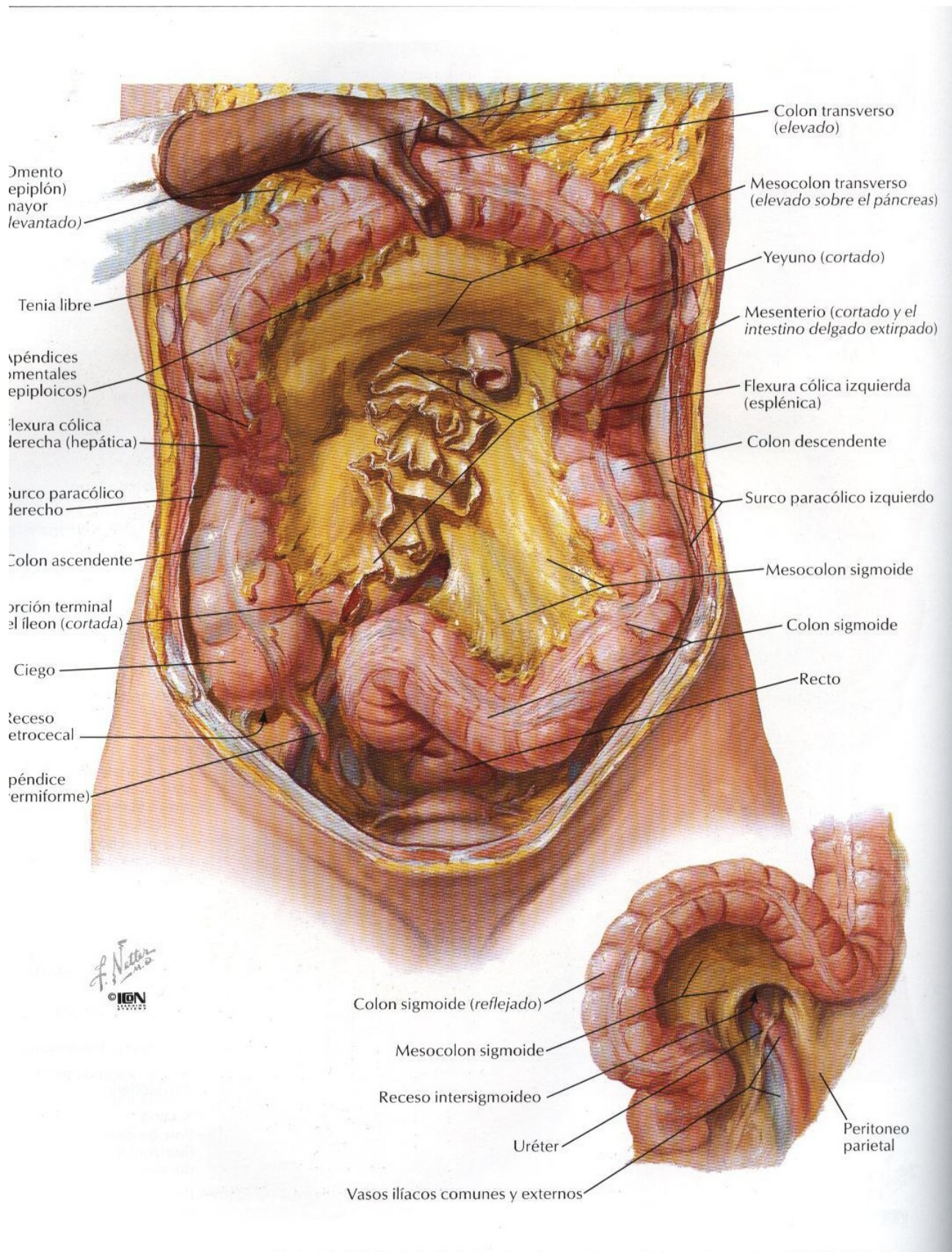
En su estructura existen tres manojos de fibras longitudinales denominadas tenias.

En la porción inferior del colon ascendente se encuentra un fondo de saco denominado ciego, donde asienta la apéndice vermicular, también se observa la llegada del íleon y la válvula ileocecal.

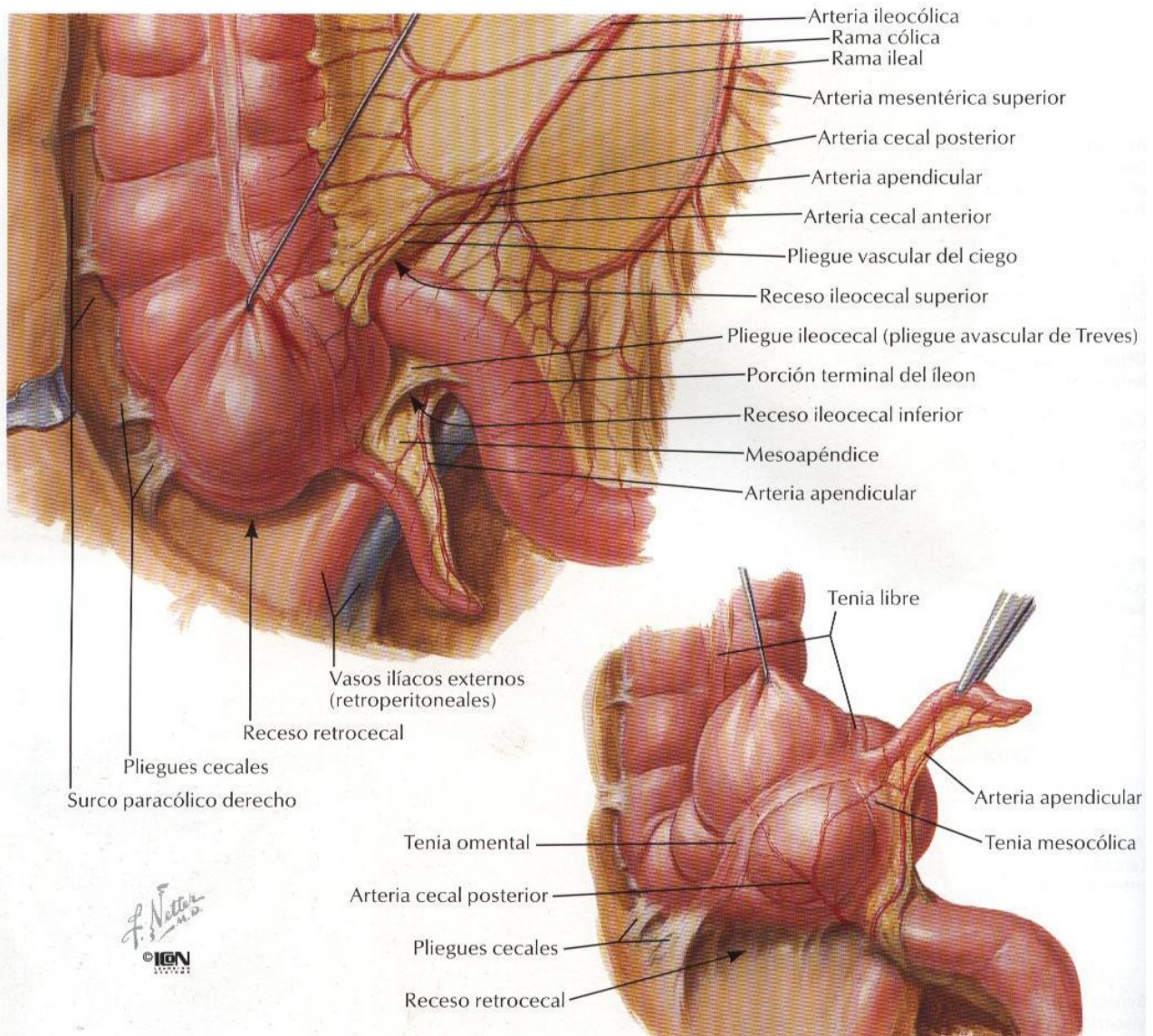
En el colon ascendente se produce la reabsorción del agua mientras que en el descendente se produce moco y el sigmoide sirve de almacenamiento de las heces.

La irrigación del colon está dada por las arterias cólicas derecha, media e izquierda y sus ramas, conformándose el arco vascular de Droumondt

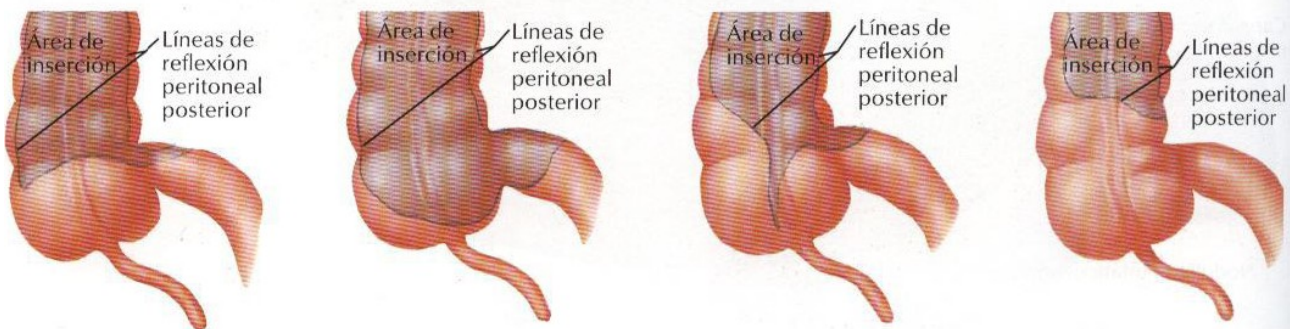




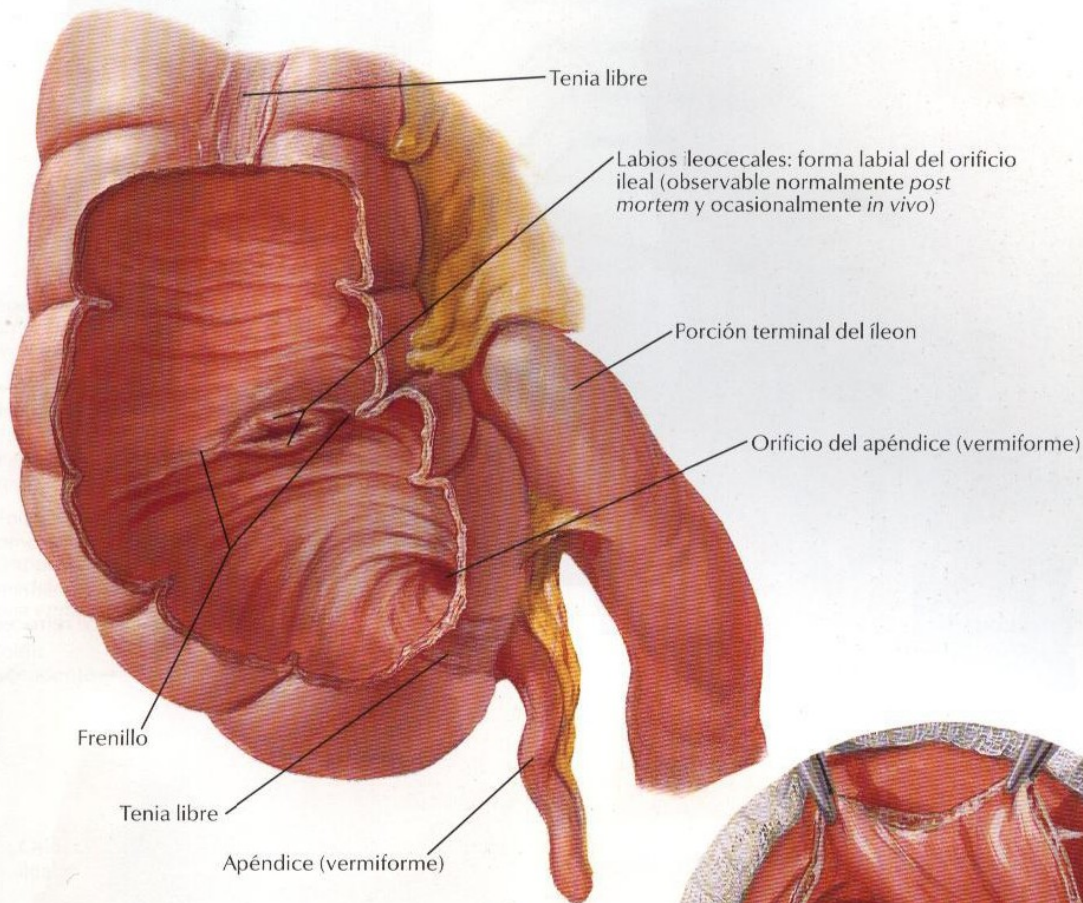
Región ileocecal



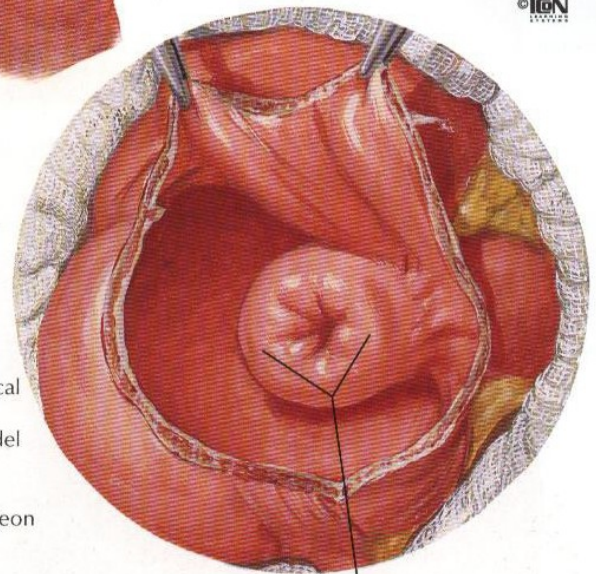
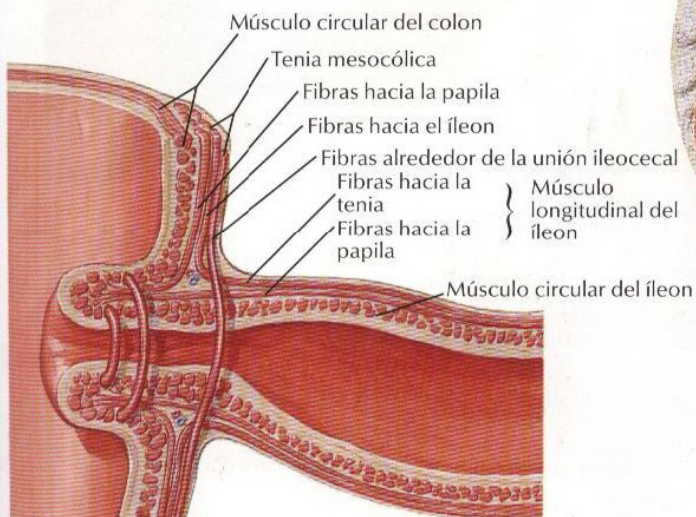
Algunas variaciones en la inserción peritoneal posterior al ciego



Región ileocecal (continuación)



F. Netter M.D.
© IGM



Esquema de las fibras musculares en el orificio ileal

Esta es la glándula más grande del organismo, pesa aproximadamente 1,500 grms., está envuelta por la cápsula de Glissons y nos presenta dos superficies, la diafragmática y la visceral.

En su cara diafragmática se encuentra el ligamento coronario y los ligamentos triangulares, así también se identifica al ligamento falciforme y redondo, que lo divide en dos lóbulos, el derecho e izquierdo.

En su cara visceral se reconocen cuatro lóbulos: derecho, izquierdo cuadrado y caudado o de Spiguel.

Se observa la presencia del conducto hepático derecho e izquierdo, que al unirse forman el hepático común el que al anastomosarse con el conducto cístico (conducto excretor de la vesícula biliar) formará el conducto colédoco que terminará en la segunda porción del duodeno.

Este colédoco junto con la arteria hepática y la vena porta formarán el pedículo hepático.

El Páncreas

El páncreas es una glándula mixta porque posee una porción endocrina representada por los islotes de Langerhans) y una porción exocrina (representada por los hacinis pancreáticos).

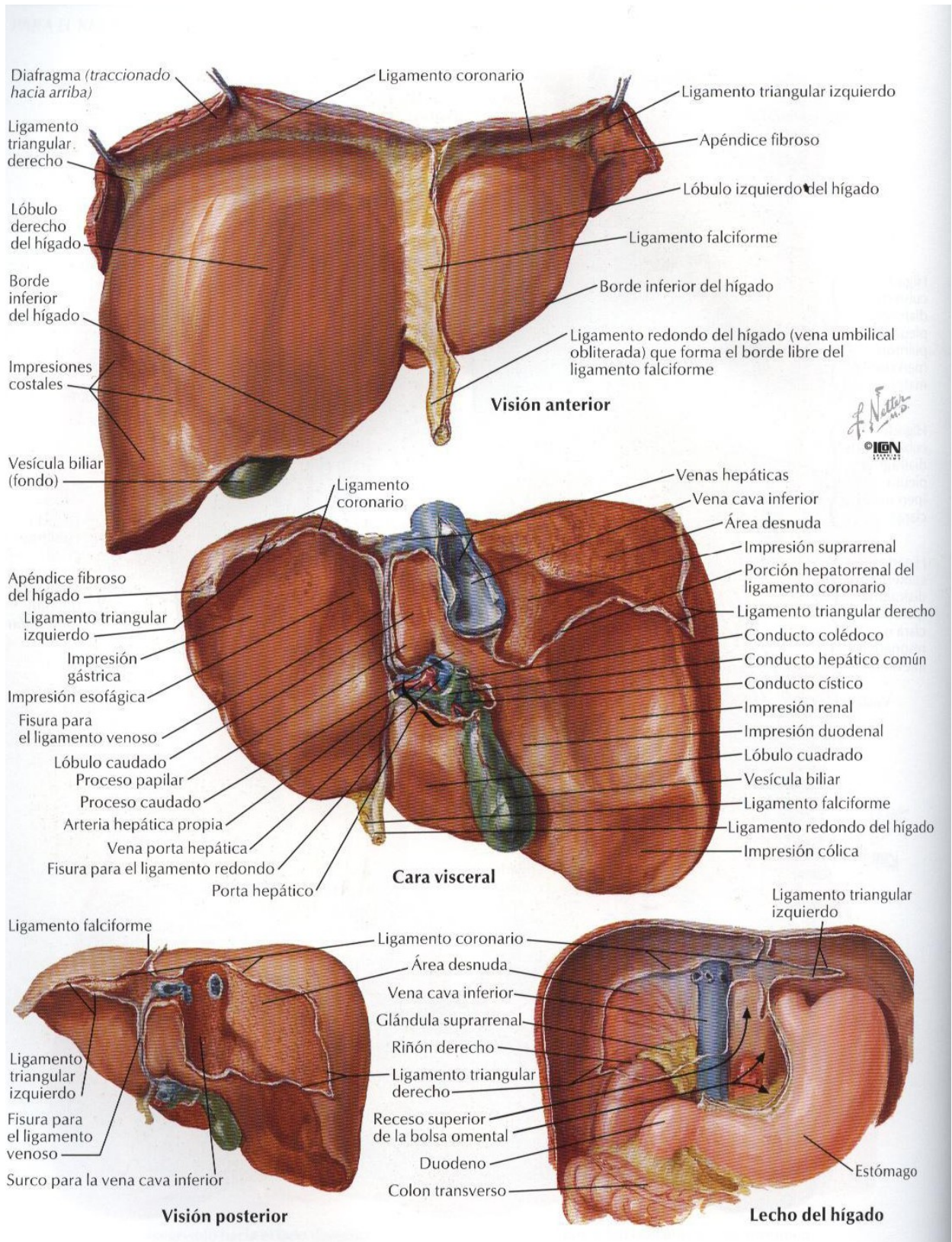
La porción endocrina es la encargada de formar hormonas como la insulina y el glucagon, no posee conducto excretor.

La porción exocrina se encarga de formar las enzimas pancreáticas, las cuales son vertidas al exterior por el conducto de Wirsung principal) y el conducto de Santorini (secundario).

El conducto de Wirsung termina en la segunda porción del duodeno, junto con el colédoco, envueltos por el esfínter de Oddi.

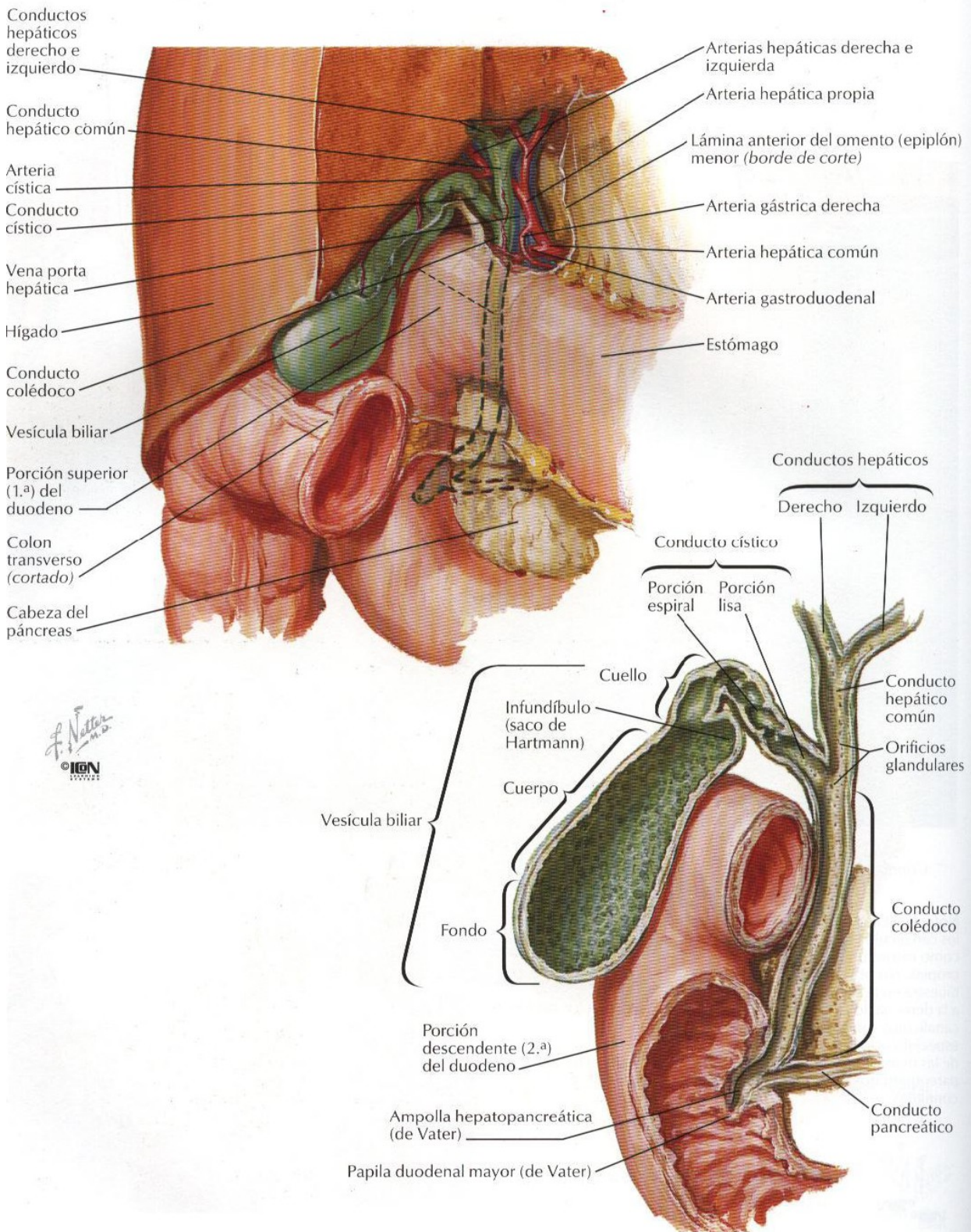
El conducto de Santorini también terminará en la segunda porción del duodeno.

El páncreas en su estructura nos presentará la cabeza (que se encuentra en el marco duodenal) el cuerpo y la cola.

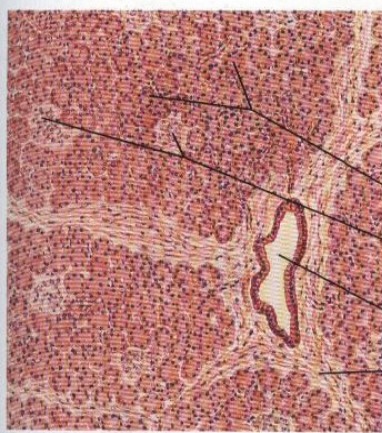
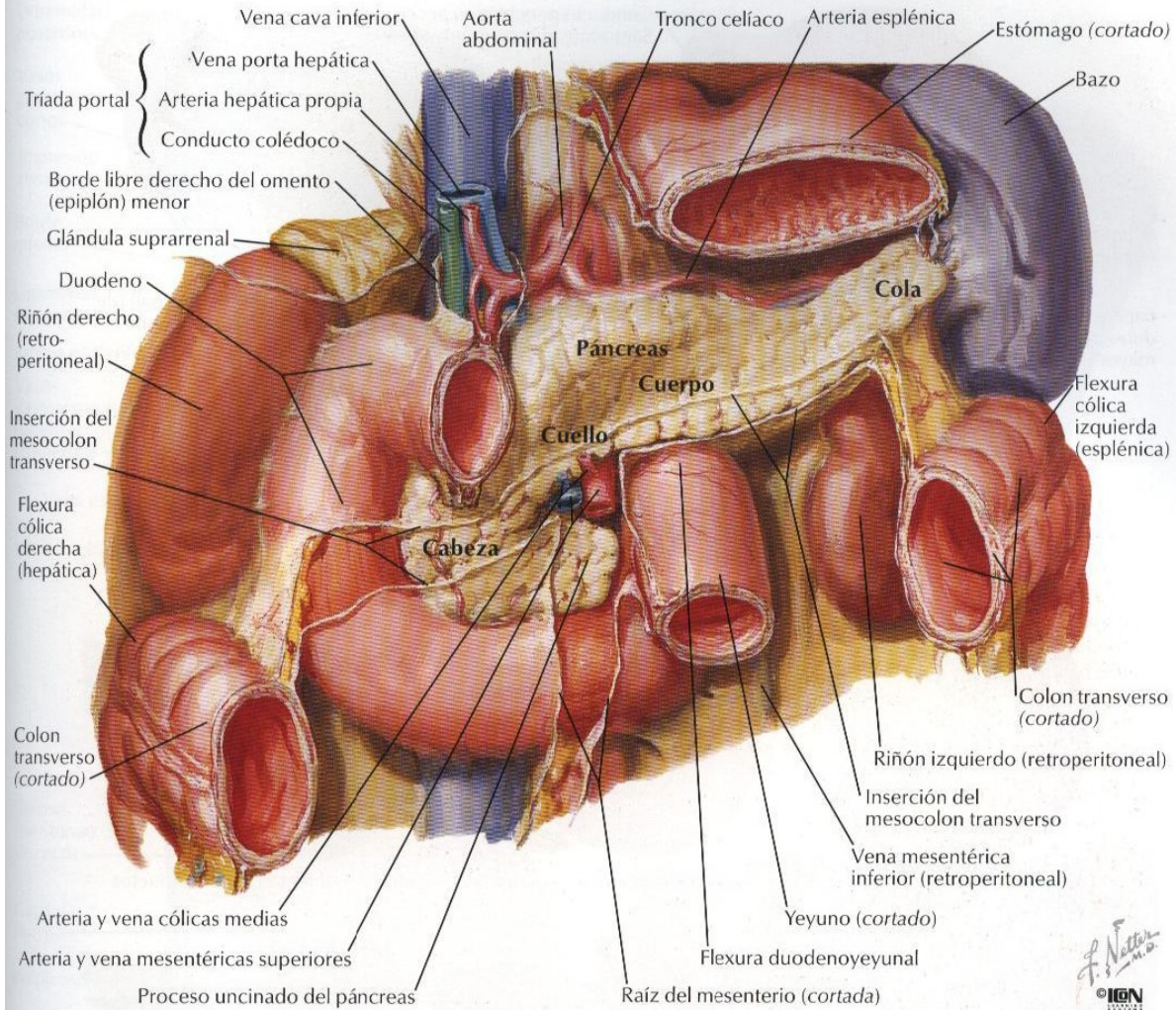


F. Netter M.D.
© IGM

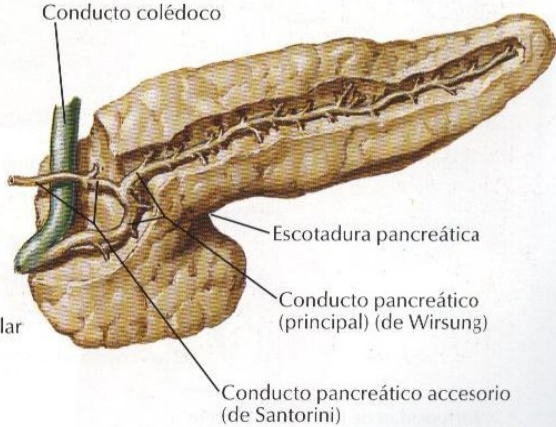
Vesícula biliar y conductos biliares extrahepáticos



Páncreas in situ



Sección a bajo aumento del páncreas



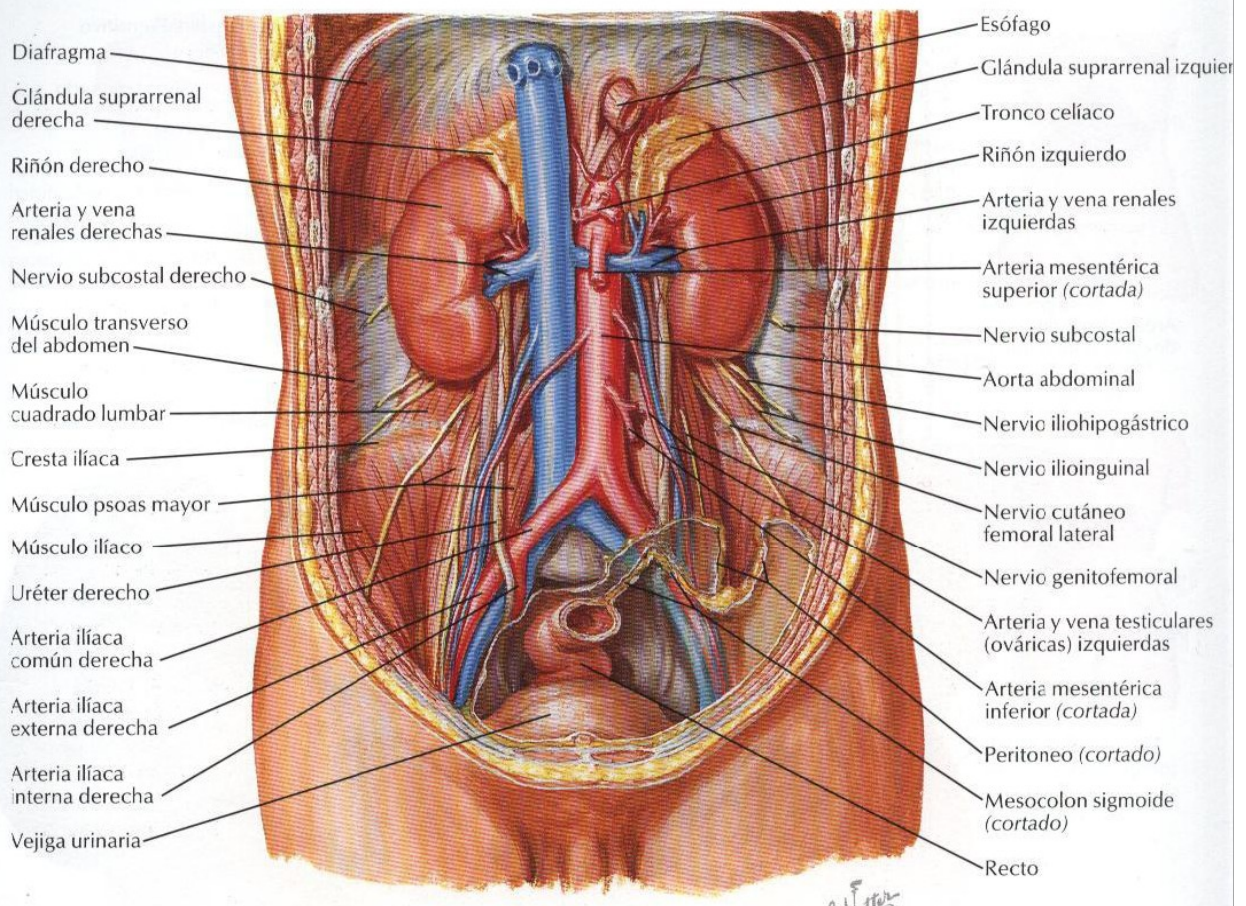
Los Riñones

El riñón es un órgano par, muy importante para la depuración de la sangre, eliminando las toxinas y residuos a través de la orina. En su estructura nos presenta la corteza renal donde se encuentran principalmente los glomérulos y la médula renal donde se encuentran los conductos

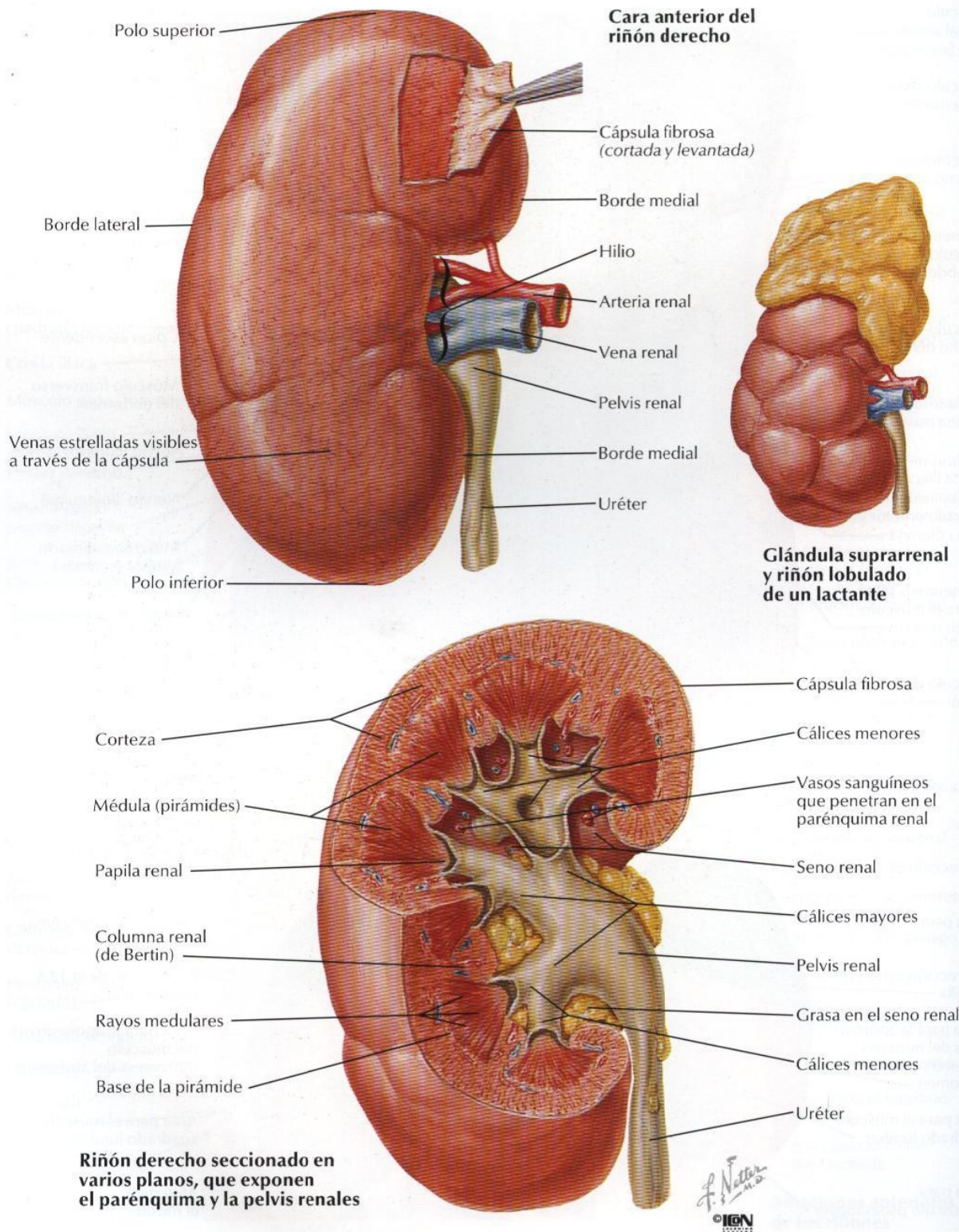
colectores.

La corteza renal presentan unas prolongaciones hacia la médula llamadas pirámides, las que terminan en la papilas renales, éstas a su vez terminan en los cálices menores, estos en los cálices mayores y finalmente estos en la pelvis renal, la cual se va a prolongar con el uréter

Riñones in situ: visiones anteriores



Estructura macroscópica del riñón



La Glándula Suprarrenal

Como su nombre los señala, esta glándula se encuentra encima del riñón, son pequeñas pero muy importantes para la vida, presentan una corteza y médula

suprarrenal.

La corteza suprarrenal se encarga de formar principalmente los minerales corticoides y gluco corticoides, mientras que la médula formará la adrenalina.

